GETTHI

Grupo Español de Oncología Transversal
y Tumores Huérfanos e infrecuentes

GETTHI-XPERIENCE. VOLUMEN 5 CASOS CLÍNICOS. SIMPOSIO GETTHI

GETTHI

Grupo Español de Oncología Transversal y Tumores Huérfanos e infrecuentes

GETTHI-Xperience.
Volumen 5 Casos clínicos. Simposio GETTHI

ISBN 978-84-09-88034-8

Directores de la publicación: Carmen Beato Zambrano y Elena María Brozos Vázquez.

Maquetación y diseño: Unionn Estudio Creativo

Editado en julio 2026

PRÓLOGO

La innovación es el elemento clave que ha permitido un avance exponencial de la oncología en las últimas décadas, con la incorporación a la práctica asistencial de herramientas moleculares como la secuenciación de nueva generación (NGS) o los arrays de metilación.

Sin embargo, nuestra capacidad de obtener información masiva está obligando al desarrollo de una medicina centrada en el caso singular.

Así, el paradigma de la individualización del manejo del paciente está permitiendo poner al servicio de cada persona el conocimiento obtenido mediante técnicas como las plataformas moleculares “ómicas”.

Igualmente, podemos emplear estas herramientas para “diseccionar” casos particulares y obtener una información única sobre la biología del cáncer y su tratamiento.

Esto explica la proliferación de iniciativas como los comités moleculares tumorales en el ámbito de los tumores raros e infrecuentes, en los que GETTHI es pionero, y el éxito de obras como el “GETTHI Xperience” aquí presentado en su quinta edición.

Este trabajo cumple una función didáctica doble; por un lado, pone al servicio de la comunidad experiencias clínicas reales enriquecedoras por su excepcionalidad o características singulares; por otro, subraya la importancia de considerar cada paciente de forma aislada.

Es en este contexto donde la figura del médico surge con especial fuerza. A pesar del perfeccionamiento de los algoritmos de decisión, integrando datos clínicos y moleculares cada vez más complejos, y la adopción incuestionable de la medicina basada en la evidencia, es el clínico quien debe adaptar a cada persona concreta el conocimiento general para aplicar una medicina de precisión.

Esta capacidad de traducir los grandes avances científicos y terapéuticos en estrategias singulares pensadas “caso a caso” es una labor difícil en la que trabajos como “GETTHI Xperience” pretende aportar un elemento más de conocimiento, clave para el éxito en el tratamiento del cáncer.

Dr. Jesús García-Donas Jiménez

NOTA BIOGRÁFICA

Licenciada en Medicina y Cirugía en el año 2006 por la Universidad de Santiago de Compostela (USC), y realiza la formación MIR como especialista en Oncología Médica en el Complejo Hospitalario Universitario de Santiago de Compostela (CHUS) entre 2007 y 2011. Además, complementa la formación en el Royal Marsden Hospital en Londres (UK) y en el Paul Brousse Hospital en Villejuif (France). Realiza en 2009 el Diploma de Estudios Avanzados predoctoral por la USC y defiende su tesis doctoral en 2024 en la misma universidad, sobre la importancia de la biopsia líquida en el tratamiento del cáncer.

Desempeña su labor asistencial como médica adjunta en el Hospital Universitario de Santiago de Compostela (CHUS) desde 2011 hasta 2022, y su labor investigadora en el grupo ONCOMET y Unidad de Biopsia Líquida de dicho hospital. Desde diciembre 2022 a diciembre 2024 trabaja en el Complejo Hospitalario Universitario de A Coruña (CHUAC). Actualmente sigue desempeñando su labor en el CHUS.

Cursa en 2017-2018 el Máster Propio en Oncología Torácica por la Universidad Cardenal Herrera, y en 2018-2019 el Máster Propio en Oncología Digestiva. Realiza en el año 2019-2020 el Máster en Oncología Molecular y el Máster en Inmuno-Oncología, ambos en la Universidad Rey Juan Carlos. En el año 2020 consigue el Título Propio de Experto en Oncología de Precisión por la Universidad Francisco de Vitoria. Realiza estudios avanzados sobre Gestión de Equipos en ESIC durante el año 2025.

Es tesorera de GETTHI, vocal de la sección de trombosis de la SEOM, vocal del grupo de trabajo de largos supervivientes y del grupo Metabolismo, Obesidad y Cáncer de SEOM, autora de varios módulos del Máster Universitario en Tumores Infrecuentes y Cáncer de Origen Desconocido de la Universidad Cardenal Herrera, y del Máster sobre Cuidados Continuos. Miembro de las sociedades científicas: ESMO (European Society Medical Oncology), SEOM (Sociedad Española de Oncología Médica), SOG (Sociedad Oncológica Gallega), grupo TTD.

Sus líneas de trabajo actualmente se centran en tumores digestivos, concretamente en los tumores hepatobiliopancreáticos, así como trombosis, ejercicio físico, nutrición y cuidados continuos. Asimismo, la investigación que realiza está focalizada en el uso de la biopsia líquida en estos tipos tumorales, explorando su valor predictivo y pronóstico.

Elena María
Brozos Vázquez

NOTA BIOGRÁFICA

Licenciada en Medicina por la Universidad de Sevilla entre 1999 y 2006. Formación MIR en Oncología Médica en el Hospital Universitario Virgen Macarena entre 2006 y 2010. Ha llevado a cabo su trabajo desde entonces en diferentes hospitales públicos y privados, y actualmente desarrolla su actividad en el HUV Macarena y en Genesiscare España, dedicándose en ambos a la patología oncológica gastrointestinal.

Doctora en Biología Molecular e Investigación Biomédica por la Universidad de Sevilla. Es Máster en Cuidados Paliativos por la Universidad Pontificia Comillas y Máster en Inmunoterapia por la Universidad de Navarra. Experto en Ensayos Clínicos por la Universidad de Sevilla y en Gestión Sanitaria por la Universidad Cardenal Herrera.

Vicepresidenta de la Sociedad Andaluza de Oncología Médica y Miembro de la Sociedad Española de Oncología Médica (SEOM) y de la Sección de Cuidados Continuos de dicha Sociedad. Miembro del grupo de trabajo de Medicina Privada de SEOM. Secretaria de GECOD (Grupo Español de Cáncer de Origen Desconocido) y vocal del grupo GETTHI (Grupo Español de Tumores Huérfanos e Infrecuentes). Miembro del Grupo Español de Tumores Digestivos (TTD).

Ha participado en numerosas publicaciones en el ámbito del cáncer digestivo, la oncología de precisión y el cuidado de soporte.

Carmen Beato
Zambrano

ÍNDICE

1. Metástasis infrecuentes de tumores frecuentes

1.1. Adenocarcinoma colorrectal avanzado con metástasis pulmonar, ganglionar y suprarrenal: manejo con radioterapia ..... Página 10
Mónica Carlota Barnés Hernández

1.2. ¿Melanoma indiferenciado? Respuesta completa sostenida con anti-PD1 basándonos en el estudio molecular ..... Página 13
Patricia Capdevila Gaudens

1.3. Carcinoma pulmonar no microcítico con mutación SMARCA4 localmente avanzado e invasión vertebral: manejo multidisciplinar ..... Página 18
María Leticia Del Campo Rodríguez-Ponga

2. Miscelánea

2.1. Sarcoma sinovial retroperitoneal en paciente trans en tratamiento con testosterona: ¿qué implica la expresión del receptor androgénico? ..... Página 22
Patricia Capdevila Gaudens

2.2. Hemangioendotelioma epitelioide hepático metastásico y carcinoma renal sincrónico: desafío en el diagnóstico diferencial de enfermedad diseminada. ..... Página 27
Sara Cases Esteban

2.3. Adenocarcinoma mucinoso sobre quiste tailgut: una infrecuente malignización de un raro remanente embrionario ..... Página 30
Blanca Navarro Soriano

2.4. Retratamiento con vemurafenib tras progresión en enfermedad de Erdheim-Chester con mutación BRAFV600E: seguimiento a largo plazo ..... Página 34
María Uribarren Movilla

3. Tumores cutáneos

3.1. Carcinoma de células de merkel lumbar: manejo con radioterapia adyuvante ..... Página 38
Mónica Carlota Barnés Hernández

3.2. La piel como espejo del cáncer hereditario: síndrome de muir-torre. ..... Página 42
Ana Romero Alfaro

3.3. Melanoma rectal ..... Página 46
Patricia Salgado

4. Tumores de cabeza y cuello

4.1. Control local excelente en carcinoma adenoide quístico T1 de paladar blando con márgenes muy cercanos: valor de la radioterapia adyuvante en tumor de glándula salivar menor de comportamiento impredecible ..... Página 50
Patricia Salgado González

5. Tumores de origen desconocido

5.1. Optimización terapéutica en adenocarcinoma enteroide mediastínico de origen desconocido: impacto del perfil molecular en una estrategia secuencial personalizada ..... Página 54
Amparo López Bonelo

5.2. Oncología de precisión en tumores raros: tumor de origen desconocido (tod) megfrg719s ..... Página 58
Julia Sebastián-Rodríguez

5.3. La NGS, guía de ciegos: respuesta prolongada en un paciente con carcinoma metastásico de primario desconocido ..... Página 61
Sofía Wikström Fernández

6. Tumores del sistema nervioso central

6.1. Respuesta completa de un germinoma cerebral primario ..... Página 66
Alejandro Díaz Hernández, Sara Cases Esteban

6.2. Respuesta prolongada a inhibidores BRAF/MEK en craneofaringioma papilar BRAF V600E tras resección incompleta. ..... Página 69
Macarena Espejo Zayas

6.3. De la sospecha radiológica a la confirmación molecular: retos en el diagnóstico del tumor glioneuronal formador de rosetas ..... Página 73
Joseline Maritza San Miguel Barros

7. Tumores digestivos

7.1. Carcinoma basocelular de canal anal interesfinteriano tratado con radioterapia radical: alternativa terapéutica en tumor raro con afectación esfinteriana ..... Página 76
María Leticia Del Campo Rodríguez-Ponga

7.2. Heterogeneidad de la inestabilidad de microsatélites entre tumor primario y metástasis pulmonares en cáncer colorrectal metastásico: implicaciones diagnósticas y terapéuticas ..... Página 80
Isabel Redondo Cánovas del Castillo

7.3. Más allá del tumor: cuando la piel nos habla, a propósito de un caso ..... Página 84
Fátima Ruiz Ramírez

8. Tumores genitourinarios

8.1. Importancia de la caracterización molecular en carcinoma renal metastásico: implicaciones terapéuticas de una mutación activadora mtory1974h ..... Página 87
Blanca Campos Vives

8.2. Supervivencia prolongada en carcinoma medular renal estadio IV metastásico: control oligometastásico con SBRT y pembrolizumab de mantenimiento tras fracaso quimioterapia ..... Página 90
Patricia Salgado González

9. Tumores ginecológicos

9.1. ¿Es la resistencia a platino el destino final de la enfermedad por carcinoma seroso de ovario? o ¿Existe esperanza con nuevas terapias con células T modificadas? ..... Página 93
Álvaro Caveda Dorado

9.2. Respuesta completa sostenida en carcinoma epidermoide de cérvix estadio IVA tras quimiorradioterapia concomitante y boost externo en ausencia de braquiterapia: caso de individualización terapéutica en enfermedad localmente avanzada ..... Página 96
Patricia Salgado González

10. Tumores neuroendocrinos

10.1. En búsqueda de la menor toxicidad ..... Página 99
María Izquierdo Chamarro

10.2. Carcinoma de células de Merkel sin primario conocido
y pitiriasis liquenoide crónica. ..... Página 103
Julia Tejerina-Peces

10.3. Carcinoma neuroendocrino de pulmón en paciente joven con Síndrome
de Lynch, sin mutación somática tumoral: ¿existe predisposición hereditaria
como marcador de respuesta a inmunoterapia? ..... Página 106
Sofía Wikström Fernández

11. Tumores torácicos

11.1. Tumor torácico rabdoide maligno, lo inusual en lo infrecuente ..... Página 110
Inés Domingo Roig

11.2. Reactivación de un síndrome paraneoplásico anti-Hu en paciente
con cáncer microcítico de pulmón tratado con inmunoterapia:
desafío diagnóstico y terapéutico..... Página 113
Mariano Provencio del Olmo

11.3. Beneficio de la inmunoterapia en el cáncer de pulmón sarcomatoide:
ayudando a definir la primera línea a propósito de un caso ..... Página 117
Yago Tisner Pensado

12. Variables moleculares infrecuentes de tumores frecuentes

12.1. Carcinoma nut: un subtipo raro y muy agresivo ..... Página 120
Laura Ferrer Cruz

12.2. Cáncer de pulmón no célula pequeña metastásico en paciente con
mutación germinal en POLE: ¿predisposición sin fenotipo hipermutado? ..... Página 123
Alicia Frisuelos García

1. Metástasis infrecuentes de tumores frecuentes

ADENOCARCINOMA COLORRECTAL AVANZADO CON METÁSTASIS PULMONAR, GANGLIONAR Y SUPRARRENAL: MANEJO CON RADIOTERAPIA

Mónica Carlota Barnés Hernández[1], Sara Pérez Mata[1], María Leticia Del Campo Rodríguez-Ponga[1], Elena Del Cerro[1]
[1]Hospital Universitario Fundación Jiménez Díaz, Madrid
Correo electrónico: monicabarnes.h@gmail.com

1. INTRODUCCIÓN

El cáncer colorrectal (CCR) es uno de los tumores más frecuentes en la práctica clínica y metastatiza con mayor frecuencia a nivel del hígado y pulmón; pero a nivel suprarrenal se considera un sitio raro[1]. En cuanto al tratamiento de las lesiones a nivel suprarrenal, tanto la cirugía como la radioterapia estereotáxica corporal (SBRT) se consideran opciones razonables en enfermedad suprarrenal [2,3].

Presentamos un caso de un paciente con adenocarcinoma colorrectal avanzado que evoluciona a metástasis a nivel pulmonar, ganglionar y suprarrenal, siendo está última una progresión infrecuente, tratada con SBRT.

2. CASO CLÍNICO

Se trata de un varón de 65 años, con antecedente de hipertensión arterial, que en enero de 2023 fue diagnosticado de un adenocarcinoma colorrectal de bajo grado histológico, pero localmente muy avanzado. El tumor se localizaba en el recto medio-inferior, era estenosante y afectaba el 100% de la circunferencia, con infiltración de estructuras vecinas como la grasa mesorrectal, el músculo puborrectal, ambos esfínteres y dudosa infiltración del músculo elevador del ano derecho, y con el margen de resección circunferencial (MRC) invadido, T4bN2. En el estudio inicial con resonancia magnética de recto (RM) presentaba, además, múltiples adenopatías perirrectales sospechosas. El marcador tumoral CEA inicial era muy elevado (122 ng/mL).

Inicialmente realiza tratamiento neoadyuvante total de la enfermedad primaria según protocolo FOREST, que consiste en radioterapia (56,06 Gy en 24 sesiones) concomitante con Capecitabina entre febrero y abril de 2023, seguida de quimioterapia de consolidación con FOLFOX durante seis ciclos. En septiembre de 2023 se realizó una amputación abdominoperineal robótica, cuyo análisis anatomopatológico mostró una respuesta parcial, clasificándose como ypT3 ypN0.

En enero de 2024, en el PET-TAC de reevaluación, se objetivó progresión tumoral a distancia, con aparición de dos nódulos pulmonares en el lóbulo superior derecho y una adenopatía hipermetabólica paratraqueal inferior derecha. En este momento, el marcador tumoral CEA fue negativo. Se realizó broncoscopia y PAAF EBUS que resultaron negativas para malignidad. En marzo de ese mismo año se practicó una lobectomía superior derecha robótica, confirmándose metástasis de adenocarcinoma colorrectal en ganglio 4R y nódulos pulmonares, en la anatomía patológica. Tras la cirugía, en abril se inició quimioterapia adyuvante con Capecitabina.

Posteriormente, debido al aumento de captación en la adenopatía paratraqueal derecha observada en el PET-TAC de junio de 2024 y citología positiva para malignidad, se decidió realizar tratamiento con radioterapia estereotáctica corporal (SBRT) a 50 Gy en 5 fracciones, finalizando en agosto de 2024. Tras este tratamiento, la Capecitabina se reanudó durante seis meses, y en el PET-TAC de octubre de 2024 se evidenció respuesta metabólica completa de dicha adenopatía.

Sin embargo, en ese mismo estudio apareció una lesión suprarrenal izquierda con captación moderada, que mostró progresión en enero de 2025 y un marcador tumoral CEA de 32 ng/mL. Se decidió iniciar tratamiento sistémico con FOLFIRI más Bevacizumab, administrado entre febrero y mayo de 2025 durante seis ciclos. Posteriormente el marcador tumoral CEA volvió a encontrarse en valores de la normalidad. Tras observarse una disminución del engrosamiento suprarrenal en los controles de mayo, se propuso radioterapia de consolidación, administrándose nuevamente SBRT 50 Gy en 5 fracciones entre el 2 y el 12 de junio de 2025, sin registrarse toxicidades relevantes.

A lo largo de todo el proceso, el paciente ha mantenido un buen estado general, sin clínica aguda ni complicaciones significativas. En la actualidad, el cuadro corresponde a un adenocarcinoma colorrectal avanzado con metástasis pulmonares, ganglionares mediastínicas y suprarrenal izquierda, en fase de seguimiento.

a) Evolución

El paciente presentó buena tolerancia al tratamiento de SBRT sobre lesión nodular suprarrenal izquierda. Sin presentar ninguna clínica asociada al finalizar el tratamiento.

Se realiza un PET-TAC de reevaluación de septiembre 2025: Persiste el área de captación patológica de FDG suprarrenal izquierda, que se continúa correlacionando con un discreto engrosamiento pseudonodular, a descartar persistencia de viabilidad tumoral. Persistencia de la respuesta metabólica completa de la adenopatía paratraqueal inferior derecha conocida.

Por tanto, actualmente el paciente presenta estabilidad radiológica, continuará seguimiento tanto por Oncología médica como por Oncología radioterápica, con PET-TAC cada 3 meses.

4. COMENTARIOS / DISCUSIÓN

Este es un caso complejo de adenocarcinoma de recto con metástasis progresivas (pulmonares, ganglionares y a nivel de la suprarrenal izquierda). Las metástasis suprarrenales en el cáncer colorrectal son infrecuentes como localización clínica aislada, ya que la mayoría de las veces aparecen en el contexto de enfermedad metastásica [1].

En la práctica clínica, la incidencia de metástasis suprarrenales en pacientes con CCR es muy baja, del 0,3-0,4% en pacientes con enfermedad potencialmente resecable [4]. En cuanto al tratamiento radioterápico con SBRT, es una alternativa eficaz y segura para pacientes no candidatos a cirugía o que prefieren un abordaje no invasivo, con buenas tasas de control local y toxicidad mínima [5]. En la literatura, se han observado tasas de control local comparables con el tratamiento quirúrgico [6].

El CCR es un tipo de cáncer que como hemos comentado metastatiza con facilidad a otros órganos, pero en este caso presentamos un sitio infrecuente de aparición de enfermedad metastásica como es la glándula suprarrenal, por lo que nos pareció interesante comentarlo.

5. BIBLIOGRAFÍA

1. Colorectal Cancer: Metastases to a Single Organ. Vatandousts, Price TJ, Karapetis CS. World Journal of Gastroenterology. 2015; 21(41):11767-76. doi:10.3748/wjg.v21.i41.11767.

2. Surgical Resection of Adrenal Metastasis

From Colorectal Cancers: A Systematic Review. Nguyen TAVT, Wong SL, Ng ZQ. ANZ Journal of Surgery. 2024; 94(4):545-559. doi:10.1111/ans.18923.

3. Adrenal Metastasectomy in the Era of Immuno- And Targeted Therapy. Wachtel H, Dickson P, Fisher SB, KiernanCM, SolórzanoCC. AnnalsofSurgicalOncology. 2023;30(7):4146-4155.doi:10.1245/s10434-023-13474-8.

4. Adrenal Tumors Found During Staging and Surveillance for Colorectal Cancer: Benign Incidentalomasor Metastatic Disease?. Yanagisawa M, Malik DG, Loehfelm TW, et al. World Journal of Surgery. 2020;44(7):2282-2287.doi:10.1007/s00268-020-05479-1.

5. Stereotactic Body RadiationTherapy for Adrenal Gland Metastases: Outcome and Predictive Factors From a Multicenter Analysis. Franzese C, Nicosia L, Facondo G, et al. Clinical & Experimental Metastasis. 2021;38(6):511-518. doi:10.1007/s10585-021-10124-9.

6. Surgery Versus Stereotactic Body Radiotherapy for Oligometastatic Colorectal Cancer: A Prospective Cohort Study With Propensity Score Matching. Wang D, Zhao Z, Zhao W, et al. BMC Cancer. 2025;:10.1186/s12885-025-15448-3. doi: 10.1186/s12885-025-15448-3.

6. ¿POR QUÉ ES ESPECIAL ESTE CASO?

1. Infrecuente progresión tumoral. Las metástasis a nivel suprarrenal son poco comunes, ya que los sitios más frecuentes de metástasis suelen ser pulmones e hígado.

2. El paciente ha presentado buen control local con el tratamiento de SBRT, con toxicidad bien controlada.

3. Este caso de muestra que un tratamiento personalizado y un manejo multidisciplinario, puede lograr estabilidad prolongada incluso en pacientes con progresiones múltiples.

¿MELANOMA INDIFERENCIADO? RESPUESTA COMPLETA SOSTENIDA CON ANTI-PD1 BASÁNDONOS EN EL ESTUDIO MOLECULAR

Patricia Capdevila Gaudens; Cristóbal Carrasco Picazo; Roberto Pedro Díaz Beveridge
Hospital Universitari i Politècnic La Fe, Valencia
Correo de contacto del autor principal: patriciacapdevilagaudens@gmail.com

1. INTRODUCCIÓN

El diagnóstico de neoplasias malignas indiferenciadas supone un reto clínico y anatomopatológico, especialmente cuando las técnicas inmunohistoquímicas y moleculares iniciales no permiten establecer con claridad su estirpe de origen. En estos escenarios, la integración de los antecedentes oncológicos del paciente, la evolución clínica, el patrón de diseminación tumoral y determinados hallazgos moleculares puede resultar decisiva para orientar tanto el diagnóstico de presunción como la estrategia terapéutica.

Presentamos el caso de un varón joven con antecedente de melanoma cutáneo localizado, intervenido diez años antes, que desarrolló una recaída intratorácica con biopsias repetidamente no concluyentes. A pesar de la negatividad de las técnicas habituales para melanoma, la presencia de una alteración en MAP2K1, junto con un contexto clínico altamente sugestivo y una elevada expresión de PD-L1, permitió plantear un diagnóstico funcional de melanoma maligno indiferenciado y justificar tratamiento con pembrolizumab, con una respuesta profunda y mantenida.

a) Anamnesis

Varón de 39 años, exfumador desde hacía dos años, con una carga tabáquica acumulada de 10 paquetes/año. Como antecedente oncológico de interés, en 2012 había sido diagnosticado de melanoma cutáneo localizado, tratado mediante exéresis quirúrgica y biopsia selectiva bilateral de ganglio centinela axilar, sin afectación ganglionar. Desde entonces permanecía en seguimiento por Dermatología, sin evidencia de recaída. No se realizó estudio genético germinal ni fue posible disponer de material suficiente del tumor primario para correlación molecular retrospectiva.

En agosto de 2022 consultó por cuadro catarral de varias semanas de evolución, asociado a pérdida ponderal involuntaria de aproximadamente 6 kg en dos meses y dolor torácico izquierdo de características pleuríticas. Ante estos hallazgos se inició estudio por Neumología.

b) Exploración física

Performance Status 0. Constantes en rango. Consciente y orientado.
Normocoloreado. Normohidratado.
Auscultación pulmonar: hipofonesis leve basal izquierda
Auscultación cardiaca: rítmica sin soplos
No se palpan adenopatías en región submandibular, cervical ni supraclavicular. No lesiones cutáneas relevantes.

c) Pruebas complementarias

• PET-TAC (29.08.2022): Masa hilio-mediastínica necrótica izquierda 61 mm x 53 mm x 43 mm. Masa de características similares 40 mm x 32 mm x 25 mm en segmento anterobasal del

LII. Implante pleural lateral izquierdo próximo al seno costofrénico de 38 x 20 mm. En caso de confirmarse neoplasia pulmonar, según la 8º clasificación TNM, proponemos: T3N2M1a.

• Broncoscopia (25.08.2022): En el árbol bronquial izquierdo se aprecia una mucosa enrojecida en la carina. Estenosis total por compresión extrínseca de los segmentos 5 y 8.

• Citología-PAAF: No se observan granulomas ni células malignas.

d) Anatomía patológica

• Punción transtorácica (30.08.2022):
AP no concluyente: Tumor maligno indiferenciado, extensamente necrótico; con el material disponible y técnicas complementarias, a priori podemos descartar un origen epitelial (carcinoma), melanoma, neural, linfoide y tumor con déficit de SMARAC4. Técnicas complementarias (CD117, NUT, FISH tr X.18) negativas.

• Biopsia pleural (15.09.2022): Negativa para malignidad. Esta muestra se obtuvo en el contexto de derrame pleural izquierdo y no permitió confirmar infiltración tumoral.

Tras la discusión del caso en el Comité de Tumores Torácicos del 22.09.2022, se solicitó una nueva biopsia dirigida del implante pleural lateral izquierdo descrito en el PET-TAC.

• Biopsia implante pleural (26.09.2022): Tumor maligno indiferenciado en el que si bien se observa cierta morfología rabdoide o plasmocitoide, mediante las técnicas de rutina y complementarias, no se identifican claros rasgos que permitan establecer origen o estirpe.

e) Diagnóstico

Dada la ausencia de un diagnóstico histológico definitivo, el caso fue reevaluado integrando la historia previa del paciente y el estudio molecular. El tumor era BRAF nativo, presentaba una expresión de PD-L1 superior al 90% y en el análisis de secuenciación masiva no se identificaron alteraciones accionables relevantes, salvo una mutación en MAP2K1, descrita en un pequeño porcentaje de melanomas malignos. En este contexto clínico, y pese a la negatividad de las técnicas inmunohistoquímicas convencionales, se consideró que el melanoma maligno no podía descartarse de manera categórica, planteándose como diagnóstico de trabajo el de melanoma indiferenciado metastásico intratorácico.

f) Tratamiento

Con este planteamiento diagnóstico y ante la elevada expresión de PD-L1, el 18 de octubre de 2022 se inició tratamiento sistémico con pembrolizumab a dosis de 3 mg/kg, pasando posteriormente a dosis fija de 400 mg cada 42 días.

g) Evolución

La evolución radiológica fue claramente favorable. Se objetivó respuesta parcial tras los ciclos 3 y 6 de inmunoterapia, y una respuesta casi completa tras los ciclos 8 y 13. En la actualización más reciente, tras más de tres años y medio desde el inicio de pembrolizumab, el paciente mantiene respuesta completa radiológica y continúa en tratamiento activo con pembrolizumab 400 mg cada 42 días. El 04/05/2026 recibió el ciclo 31, sin evidencia de progresión y con buena tolerancia global. Aunque se ha superado la duración habitual de dos años empleada en muchos esquemas de inmunoterapia, en este caso se decidió mantener el tratamiento de forma individualizada, dada la respuesta completa sostenida, la ausencia de toxicidad limitante y la incertidumbre diagnóstica inicial.

2. DISCUSIÓN

Este caso tiene interés clínico por la dificultad diagnóstica extrema que plantean los melanomas desdiferenciados o indiferenciados. Estas variantes pueden perder total o parcialmente la expresión de los marcadores melanocíticos habituales y simular otros tumores indiferenciados, sarcomas o carcinomas poco diferenciados, especialmente en el contexto metastásico [1-4]. En la serie de Agaimy et al., el componente desdiferenciado/indiferenciado carecía por definición de la expresión de cinco marcadores melanocíticos de uso rutinario, y solo en una minoría de casos se sospechó inicialmente el diagnóstico de melanoma [2].

Además, este caso ilustra la importancia de integrar el contexto clínico con la biología molecular. En los melanomas indiferenciados, el antecedente remoto de melanoma, una histología no clasificable, una localización metastásica compatible y la identificación de una mutación “compatible con melanoma” constituyen pistas diagnósticas clave [2,3]. En este paciente, aunque no existía confirmación inmunohistoquímica clásica, la presencia de una alteración en MAP2K1 apoyó la sospecha de linaje melanocítico. Las alteraciones en MAP2K1/2 se describen en una minoría de melanomas, alrededor del 8% en cohortes analizadas molecularmente [5]. No obstante, MAP2K1 no es una alteración exclusiva del melanoma, ya que también se ha descrito de forma infrecuente en cáncer de pulmón no microcítico, especialmente adenocarcinoma asociado a tabaquismo, con frecuencias aproximadas del 0,5-1% [6]. Por ello, el hallazgo molecular no se interpretó de forma aislada, sino en conjunto con el antecedente de melanoma, la ausencia de marcadores epiteliales concluyentes, la histología indiferenciada y el patrón clínico-radiológico. La correlación molecular con el melanoma primario hubiera sido de gran interés para reforzar el diagnóstico, especialmente para comprobar si compartía la alteración en MAP2K1. Sin embargo, el tumor primario había sido tratado en 2012 en otro centro y no se dispuso de material suficiente para realizar dicho estudio comparativo.

Desde el punto de vista terapéutico, el caso también resulta especialmente ilustrativo. Pembrolizumab ha demostrado beneficio prolongado en supervivencia en melanoma avanzado y constituye un estándar terapéutico consolidado [7,8]. En nuestro paciente, la decisión de iniciar anti-PD-1 fue empírica pero biológicamente razonada, apoyada por una expresión muy elevada de PD-L1 y por la sospecha clínico-molecular de melanoma metastásico. La profundidad y duración de la respuesta obtenida refuerzan retrospectivamente la solidez del planteamiento adoptado, aunque la respuesta al tratamiento no debe considerarse por sí sola un criterio diagnóstico.

En conjunto, este caso subraya que, ante un tumor maligno indiferenciado con estudios histológicos no concluyentes, debe revisarse siempre la historia oncológica del paciente y se debe considerar el valor de las técnicas moleculares como herramienta de apoyo diagnóstico y terapéutico [1-5]. En determinados escenarios, esta aproximación integradora puede permitir un tratamiento eficaz incluso en ausencia de una confirmación histológica convencional completa.

3. BIBLIOGRAFÍA

1. Massi D, Mihic-Probst D, Schadendorf D, Dummer R, Mandalà M. Dedifferentiated melanomas: Morpho-phenotypic profile, genetic reprogramming and clinical implications. Cancer Treat Rev. 2020;88:102060. doi:10.1016/j.ctrv.2020.102060.

2. Agaimy A, Stoehr R, Hornung A, Popp J, Erdmann M, Heinzerling L, et al. Dedifferentiated and Undifferentiated Melanomas: Report of 35 New Cases With Literature Review and Proposal of Diagnostic Criteria. Am J Surg Pathol. 2021;45(2):240-254.

doi:10.1097/PAS.0000000000001645.

3. Wiedemeyer K, Brenn T. Dedifferentiated and undifferentiated melanomas: a practical approach to a challenging diagnosis. Hum Pathol. 2023;140:22-31. doi:10.1016/j.humpath.2023.03.014.

4. Ferreira I, Kutzner H, Mentzel T, Carlson JA, Piepkorn M, Requena L, et al. Primary de-differentiated, trans-differentiated and undifferentiated melanomas: overview of the clinicopathological, immunohistochemical and molecular spectrum. Histopathology. 2022;80(1):135-149. doi:10.1111/his.14545.

5. Ye T, Zhang X, Liu Y, Zhou P, Yuan S, Yang J, et al. The Predictive Value of MAP2K1/2 Mutations on Efficiency of Immunotherapy in Melanoma. Front Immunol. 2022;12:785526. doi:10.3389/fimmu.2021.785526.

6. Arcila ME, Drilon A, Sylvester BE, Lovly CM, Borsu L, Reva B, et al. MAP2K1 (MEK1) Mutations Define a Distinct Subset of Lung Adenocarcinoma Associated with Smoking. Clin Cancer Res. 2015 Apr 15;21(8):1935-43. doi: 10.1158/1078-0432.CCR-14-2124.

7. Long GV, Carlino MS, McNeil C, Ribas A, Gaudy-Marqueste C, Schachter J, et al. Pembrolizumab versus ipilimumab for advanced melanoma: 10-year follow-up of the phase III KEYNOTE-006 study. Ann Oncol. 2024;35(12):1191-1199. doi:10.1016/j.annonc.2024.08.2330.

8. Carlino MS, Long GV, Schadendorf D, Robert C, Ribas A, Richtig E, et al. Outcomes by line of therapy and programmed death ligand 1 expression in patients with advanced melanoma treated with pembrolizumab or ipilimumab in KEYNOTE-006: A randomised clinical trial. Eur J Cancer. 2018;101:236-243. doi:10.1016/j.ejca.2018.06.034.

4. ¿POR QUÉ ES ESPECIAL ESTE CASO?

1. Dificultad diagnóstica: se trata de una neoplasia maligna indiferenciada con biopsias repetidamente no concluyentes y sin marcadores inmunohistoquímicos definitivos de melanoma.

2. Utilidad del perfil molecular en la toma de decisiones: la alteración en MAP2K1, junto con el antecedente de melanoma y la elevada expresión de PD-L1, permitió sostener un diagnóstico funcional y orientar el tratamiento.

3. Respuesta terapéutica excelente: el paciente presentó una respuesta profunda y mantenida a pembrolizumab, lo que refuerza el interés clínico del caso y su utilidad para la práctica real.

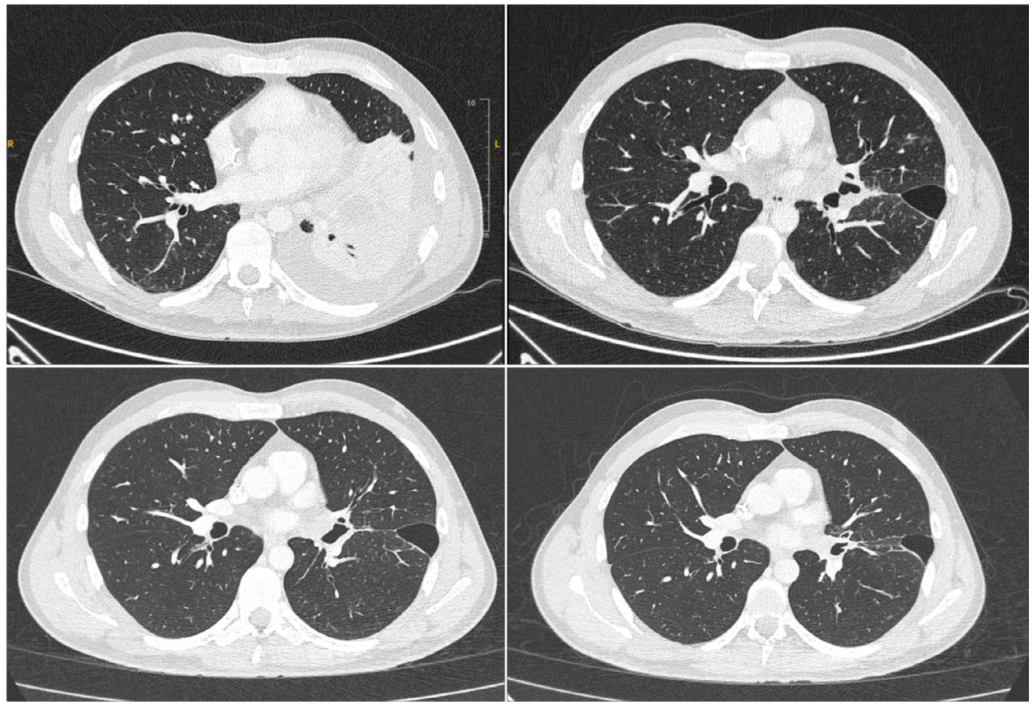

Figura 1. (A) Imagen previa al inicio del tratamiento. Consolidación casi completa del lóbulo inferior izquierdo, derrame pleural libre posterobasal izquierdo. (B) Respuesta parcial tras 3 ciclos de inmunoterapia con disminución de las adenopatías hiliares. (C) Respuesta parcial con disminución del implante pleural y de las adenopatías hiliomediastínicas, tras 6 ciclos. (D) Enfermedad estable, tras 13 ciclos.

CARCINOMA PULMONAR NO MICROCÍTICO CON MUTACIÓN SMARCA4 LOCALMENTE AVANZADO E INVASIÓN VERTEBRAL: MANEJO MULTIDISCIPLINAR

María Leticia Del Campo Rodríguez-Ponga[1], Marta Pérez Cobos[1], Mónica Carlota Barnés Hernández[1], Diego Fernández Rodríguez[1]
[1]Hospital Universitario Fundación Jiménez Díaz, Madrid
Correo electrónico del autor principal: maria.campor@quironsalud.es

1. INTRODUCCIÓN

Las alteraciones del gen SMARCA4 se han identificadorecientementecomounsubgrupo molecular dentro de los tumores torácicos agresivos. Estas mutaciones se asocian con neoplasias de comportamiento clínico agresivo, frecuentemente diagnosticados en pacientes jóvenes y fumadores, y con tendencia a presentar masas voluminosas con infiltración local extensa (1).

El carcinoma pulmonar no microcítico (NSCLC) con mutación SMARCA4 representa un desafío terapéutico debido a su biología tumoral particular y a la escasa evidencia disponible que permita establecer estrategias terapéuticas estandarizadas (1,2).

Presentamos el caso de una paciente joven con NSCLC indiferenciado con mutación SMARCA4, que debutó con invasión vertebral y compresión medular inminente, manejada mediante un abordaje multidisciplinar que incluyó quimioterapia, radioterapia y posterior inmunoterapia de mantenimiento.

a) Anamnesis

Mujer de 38 años, fumadora activa con consumo acumulado de aproximadamente 20 paquetes-año, sin otros antecedentes médicos relevantes.

Consultó el 24 de diciembre de 2023 por dorsalgia de aproximadamente un año de evolución, que había aumentado progresivamente en intensidad durante las últimas semanas. En el momento de la valoración refería dolor incapacitante con intensidad 10/10 en la escala visual analógica, refractario a analgesia convencional (paracetamol, AINEs y opioides débiles).

b) Exploración física

La paciente presentaba un estado general regular con un índice funcional ECOG 2.

Destacaba dolor intenso en región torácica posterior. A la exploración neurológica presentaba ligera inestabilidad en la marcha con desviación hacia la derecha, sin déficit motor ni sensitivo establecido.

c) Pruebas complementarias

La radiografía de tórax realizada el 24 de diciembre de 2023 mostró una imagen paravertebral sugestiva de masa.

Posteriormente se realizó un TAC TAP el 27 de diciembre de 2023 que evidenció una masa sólida localizada en la pared torácica posteromedial derecha de aproximadamente 8,5 × 8,5 × 7 cm. La lesión presentaba invasión costal afectando los arcos costales quinto a séptimo y extensión vertebral a nivel de D5-D6, con infiltración hacia el foramen neural y el canal raquídeo. No se identificaron metástasis a distancia. Se observó además un derrame pleural laminar izquierdo.

La RM de columna realizada el 29 de diciembre de 2023 confirmó la presencia de compresión medular a nivel de T5. El grado de compresión medular según la escala ESCC fue 2, lo que indica compresión de la médula espinal con líquido cefalorraquídeo aún visible alrededor de la misma.

d) Anatomía patológica

La biopsia fue realizada sobre la masa paravertebral con extensión ósea, dada su mayor accesibilidad y seguridad diagnóstica. El resultado fue compatible con carcinoma indiferenciado no microcítico de pulmón.

El estudio molecular mostró mutación positiva en SMARCA4. La determinación de expresión de PD-L1 fue negativa.

e) Diagnóstico

Carcinoma pulmonar no microcítico indiferenciado con mutación SMARCA4. T4N0M0, localmente muy avanzado con invasión costal y vertebral.

f) Tratamiento

Ante el riesgo de progresión neurológica por compresión medular, la paciente ingresó en diciembre de 2023 para inicio urgente de tratamiento.

Se inició quimioterapia con carboplatino y paclitaxel y radioterapia externa concomitante sobre tumor primario y masa paravertebral.

La radioterapia se administró entre el 2 de enero y el 12 de febrero de 2024 utilizando técnica VMAT-IMRT con IGRT diaria.

Se empleó un esquema con dos volúmenes de tratamiento:

- PTV6000: masa paravertebral derecha a nivel D5-D6 con margen de 0,5 cm excluyendo el PRV medular, administrando 60 Gy en 30 fracciones (2 Gy por fracción).
- PTV4500: volumen tumoral ampliado con margen de 0,5 cm, administrando 45 Gy en 30 fracciones (1,5 Gy por fracción).

Durante el ingreso se realizó manejo intensivo del dolor mediante perfusión de morfina intravenosa, posteriormente rotada a fentanilo transdérmico, con rescates de fentanilo oral transmucosa y antiinflamatorios no esteroideos.

La paciente recibió además apoyo de la Unidad de Dolor y del equipo de Psicooncología.
Posteriormente completó cuatro ciclos de quimioterapia con carboplatino y pemetrexed (se sustituyó paclitaxel por pemetrexed tras el esquema inicial) finalizando el 5 de marzo de 2024. A partir del tercer ciclo se añadió inmunoterapia con pembrolizumab.

Desde marzo de 2024 la paciente continúa tratamiento de mantenimiento con pembrolizumab.

g) Evolución

Durante el ingreso inicial se observó una mejoría parcial del dolor tras completar la quimiorradioterapia.

En abril de 2025, tras 21 ciclos de pembrolizumab, el TAC mostró respuesta parcial mantenida. Clínicamente la paciente se encontraba estable, con dolor parcialmente controlado y astenia grado 2.

En julio de 2025, tras 25 ciclos de pembrolizumab, el TAC TAP evidenció estabilidad radiológica. Se consiguió un mejor control del dolor tras reintroducción de morfina de liberación sostenida, persistiendo astenia grado 2.

La paciente continúa en seguimiento oncológico con controles periódicos, estando pendiente de nueva evaluación radiológica mediante TAC TAP.

2. COMENTARIOS / DISCUSIÓN

Las alteraciones del gen SMARCA4 se han asociado con tumores torácicos altamente agresivos y con características clínicas distintivas. Estos tumores suelen diagnosticarse en pacientes jóvenes con antecedente tabáquico y pueden presentarse como masas voluminosas con invasión local extensa (1).

En el caso presentado, la enfermedad debutó con invasión vertebral y compresión medular, situación que requirió un abordaje terapéutico urgente. La combinación de quimioterapia y radioterapia permitió un adecuado control local inicial y alivio sintomático del dolor (2).

Aunque la expresión de PD-L1 era negativa, se decidió incorporar inmunoterapia con pembrolizumab en el contexto de tratamiento sistémico combinado, estrategia que ha demostrado beneficio en pacientes con NSCLC avanzado (3).

La evolución clínica de la paciente, con respuesta parcial mantenida y estabilidad radiológica tras más de dos años de tratamiento, resulta especialmente relevante dado el comportamiento agresivo descrito en tumores con mutación SMARCA4.

Este caso ilustra la importancia del manejo multidisciplinar y del empleo de estrategias terapéuticas combinadas en tumores torácicos raros con características moleculares específicas.

C) BIBLIOGRAFÍA

1. Rekhtman N, Montecalvo J, Chang JC, Alex D, Ptashkin RN, Ai N, et al. SMARCA4-deficient thoracic sarcomatoid tumors represent primarily smoking-related undifferentiated carcinomas rather than primary thoracic sarcomas. J Thorac Oncol. 2020;15(2):231–247.

2. Skoulidis F, Byers LA, Diao L, Papadimitrakopoulou VA, Tong P, Izzo J, et al. Co-occurring genomic alterations define major subsets of KRAS-mutant lung adenocarcinoma with distinct biology, immune profiles, and therapeutic vulnerabilities. Cancer Discov. 2015;5(8):860–877.

3. Herbst RS, Baas P, Kim DW, Felip E, Pérez-Gracia JL, Han JY, et al. Pembrolizumab versus docetaxel for previously treated, PD-L1-positive, advanced non- small-cell lung cancer (KEYNOTE-010): a randomised controlled trial. Lancet. 2016;387(10027):1540–1550.

3. ¿POR QUÉ ES ESPECIAL ESTE CASO?

1. Presenta un tumor torácico raro asociado a mutación SMARCA4 en una paciente joven.

2. Debutó con invasión vertebral y compresión medular inminente, situación potencialmente devastadora.

3. El manejo combinado con quimiorradioterapia e inmunoterapia permitió una respuesta mantenida a largo plazo.

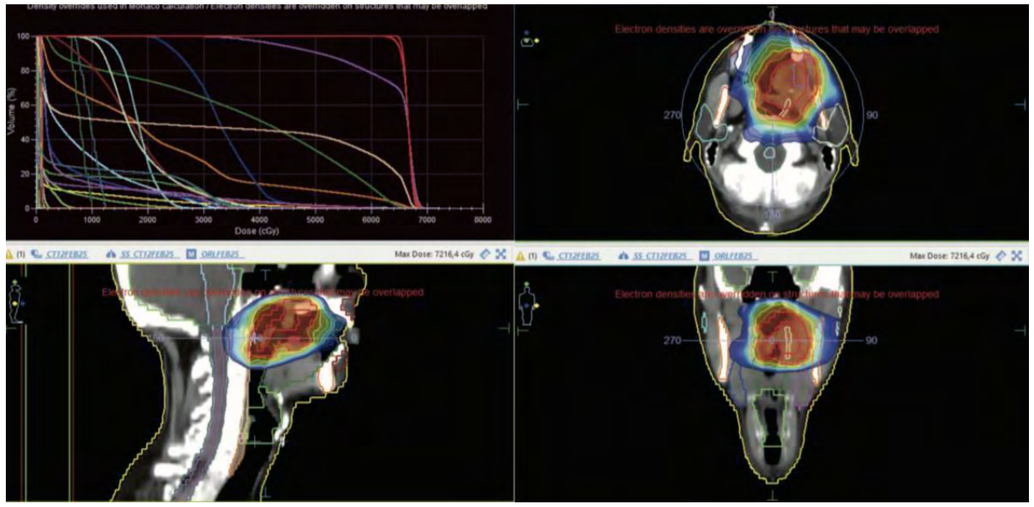

Figura 1. TC de planificación que muestra masa paravertebral derecha con invasión de estructuras óseas costales y extensión hacia el canal raquídeo

2. Miscelánea

SARCOMA SINOVIAL RETROPERITONEAL EN PACIENTE TRANS EN TRATAMIENTO CON TESTOSTERONA: ¿QUÉ IMPLICA LA EXPRESIÓN DEL RECEPTOR ANDROGÉNICO?

Patricia Capdevila Gaudens; Cristóbal Carrasco Picazo; Roberto Pedro Díaz Beveridge
Hospital Universitari i Politècnic La Fe, Valencia
Correo de contacto del autor principal: patriciacapdevilagaudens@gmail.com

1. INTRODUCCIÓN

El sarcoma sinovial es un sarcoma de partes blandas infrecuente, caracterizado por la traslocación t(X;18) y por una presentación habitual en extremidades de adultos jóvenes. Su localización retroperitoneal es excepcional y plantea dificultades diagnósticas y terapéuticas, especialmente cuando se presenta como enfermedad localmente avanzada y potencialmente irresecable. Presentamos el caso de un paciente transexual en tratamiento hormonal afirmativo con testosterona, cuyo tumor mostró expresión difusa e intensa del receptor androgénico (AR). Este hallazgo introduce una cuestión biológica de especial interés, ya que no existe evidencia clínica que relacione de forma causal la testosterona exógena con el desarrollo de sarcoma sinovial, pero sí una plausibilidad mecanística de que la vía androgénica pueda modular el comportamiento tumoral en determinados contextos [1-5].

2. CASO CLÍNICO

a) Anamnesis

Paciente de 27 años, sin alergias medicamentosas conocidas ni antecedentes personales relevantes. Exfumador desde febrero de 2024, consumo ocasional de alcohol.

Asignado mujer al nacer, se identifica como hombre trans no binario. Está en tratamiento hormonal afirmativo con testosterona intramuscular desde 2021, con buena adherencia.

Se ha realizado previamente mastectomía subcutánea, no desea preservación de gametos ni cirugías adicionales de afirmación de género.

Antecedentes familiares: madre fallecida por cáncer ginecológico (47 años) y tío materno con cáncer de páncreas.

En junio de 2024 ingresa para estudio por cuadro caracterizado por dolor torácico pleurítico, fiebre y derrame pleural derecho, inicialmente orientado como derrame pleural paraneumónico.

b) Exploración física

Constantes en rango. Buen estado general al ingreso. Eupneico en reposo.
Auscultación pulmonar: hipofonesis marcada en base derecha, que se extiende hasta el tercio medio del hemitórax.
Tórax: cicatrices bilaterales de mastectomía con buen aspecto, sin signos inflamatorios ni adherencias..

c) Pruebas complementarias

- Ecografía torácica (14/06/2024): imagen compatible con masa heterogénea, anecoica y móvil, que se punciona bajo control ecográfico.
- TAC toraco-abdomino-pélvico (14/06/2024): se identifican dos masas retroperitoneales con necrosis central y calcificaciones (Imagen 1).
- PET TC (11/07/2024): Masa torácica retrocrural derecha hipermetabólica y masa retroperitoneal paraaórtica con mayor captación que la torácica, sugestiva de mayor agresividad si comparten origen histológico (Imagen 1).

d) Anatomía patológica

Biopsia transtorácica: compatible con sarcoma sinovial monofásico de estirpe fusocelular.

Inmunohistoquímica: CD99: +++. EMA: positividad focal. S100, SOX10, STAT6: negativos.

Receptor de andrógenos: expresión difusa e intensa.

FISH: positivo para reordenamiento del gen SYT, confirmatorio de sarcoma sinovial.

Morfología tumoral: patrón fusiforme, escasa actividad mitótica (2 mitosis/10 CGA), necrosis <5%, y matriz mixoide escasa.

NGS: sin fusiones detectables en genes de la familia NTRK.

e) Diagnóstico

Sarcoma sinovial monofásico fusocelular con expresión difusa de receptores androgénicos, probablemente de origen retroperitoneal primario, con extensión hacia la cavidad torácica.

f) Tratamiento

Caso valorado en los Comités de Sarcomas y Sarcomas Retroperitoneales, donde se indica quimioterapia de primera línea con ifosfamida y epirrubicina por seis ciclos (julio–octubre 2024), que se administra sin incidencias.

En revisión multidisciplinar del Comité de Sarcomas (21/11/2024), se constata respuesta funcional y enfermedad estable radiológica tras los seis ciclos. Se inicia seguimiento, con PET-TC de control en enero de 2025.

El PET-TC (11/02/2025) mostró estabilidad morfológica y metabólica de la lesión torácica, disminución del metabolismo en la retroperitoneal y pleura activa. Se recomendó control evolutivo.

Posteriormente, se comentó en el Comité de Tumores Hepáticos para valorar estrategias locorregionales.

g) Evolución

Tras la quimioterapia, se descartó opción quirúrgica por considerarse enfermedad irresecable. Se indicó radioterapia con protones sobre ambas localizaciones (torácica y retroperitoneal), administrada del 2 de junio al 8 de julio de 2025, con buena tolerancia.

Dado el hallazgo de expresión difusa e intensa del receptor androgénico (AR) en el tumor, y el uso de testosterona exógena desde 2021, se planteó su posible relevancia clínica. Aunque no existe evidencia que contraindique la testosterona en este contexto ni datos que la vinculen directamente con la aparición de sarcomas sinoviales, se considera un aspecto relevante para el seguimiento.

Actualmente, la evidencia científica no establece una relación causal entre la terapia hormonal afirmativa con andrógenos (THAG) y la aparición de sarcomas. Sin embargo, la positividad del AR en otros sarcomas y su posible papel en señalización tumoral sugieren un interés biológico que podría tener implicaciones pronósticas o terapéuticas en determinados contextos. Este caso refuerza la importancia de considerar los hallazgos moleculares en el manejo multidisciplinar, así como la necesidad de estudios traslacionales que evalúen el papel del receptor androgénico

en sarcomas.

3. DISCUSIÓN

Este caso resulta de interés por la concurrencia de tres elementos poco frecuentes: localización retroperitoneal de un sarcoma sinovial, expresión tumoral intensa de AR y contexto de tratamiento hormonal afirmativo con testosterona. El sarcoma sinovial representa aproximadamente el 5-10% de los sarcomas de partes blandas y aparece sobre todo en extremidades. La afectación retroperitoneal es excepcional, por lo que el diagnóstico suele requerir alta sospecha clínica, confirmación molecular y discusión en comité multidisciplinar [1,6,7].

Desde el punto de vista terapéutico, el manejo de este paciente fue coherente con las recomendaciones de las guías para sarcomas de partes blandas localmente avanzados, priorizando el abordaje multidisciplinar, la quimioterapia basada en antraciclina e ifosfamida en enfermedad seleccionada y el uso de radioterapia como estrategia de control locorregional cuando la resección inicial no es factible [6,8]. En este caso, la secuencia de quimioterapia seguida de protonterapia permitió mantener el control de la enfermedad sin progresión franca a corto plazo.

La principal cuestión que plantea el caso es cómo interpretar la expresión de AR. En la actualidad, no hay evidencia clínica que demuestre que la testosterona exógena incremente el riesgo de sarcoma sinovial ni de sarcomas de partes blandas en personas en tratamiento con terapia hormonal sustitutiva. Las revisiones recientes sobre terapia hormonal afirmativa y cáncer coinciden en que los datos son escasos y que el impacto de la testosterona sobre el riesgo oncológico global sigue siendo incierto, especialmente fuera de tumores endocrino-dependientes [3,9,10]. Por tanto, la positividad de AR en este contexto no debe interpretarse como prueba de causalidad.

Sin embargo, la observación no es irrelevante. Estudios pan-tumor han demostrado que la expresión de AR puede detectarse en múltiples neoplasias no clásicamente hormonodependientes, aunque con frecuencias y significados clínicos variables [4]. Además, en ciertos sarcomas se ha sugerido que la vía androgénica podría participar en proliferación, supervivencia celular o resistencia terapéutica. Un ejemplo paradigmático es el tumor desmoplásico de células pequeñas redondas, donde existe señalización androgénica funcional y se ha explorado experimentalmente la inhibición de AR con enzalutamida [5]. En sarcoma sinovial, en cambio, la información es prácticamente inexistente y se limita a hallazgos aislados, sin validación como biomarcador pronóstico ni como diana terapéutica [2].

En consecuencia, la expresión de AR en este caso debe entenderse como un hallazgo exploratorio. Puede reflejar una característica biológica del tumor sin traducción clínica inmediata, o bien señalar una vía de señalización potencialmente relevante que merezca investigación en series más amplias. A falta de evidencia, no parece justificado modificar de manera automática la terapia hormonal afirmativa únicamente por esta positividad, pero sí documentarla y considerarla en el seguimiento, especialmente si en el futuro aparecieran datos que apoyen estrategias antiandrogénicas o una asociación pronóstica.

Este caso subraya la necesidad de integrar la oncología de precisión con una atención oncológica inclusiva y centrada en la persona. En pacientes trans con cáncer, la toma de decisiones debe evitar extrapolaciones no sustentadas por la evidencia y, al mismo tiempo, no ignorar hallazgos moleculares potencialmente informativos. La expresión de AR en un sarcoma sinovial retroperitoneal durante tratamiento con testosterona no permite establecer relación causal, pero sí abre una hipótesis biológica relevante que

merece ser comunicada y estudiada.

4. BIBLIOGRAFÍA

1. Li C, Krasniqi F, Donners R, Kettelhack C, Krieg AH. Synovial sarcoma: the misdiagnosed sarcoma. EFORT Open Rev. 2024 Mar 5;9(3):190-201. doi: 10.1530/EOR-23-0193.

2. Gronchi A, Miah AB, Dei Tos AP, Abecassis N, Bajpai J, Bauer S, et al. Soft tissue and visceral sarcomas: ESMO-EURACAN-GENTURIS Clinical Practice Guidelines for diagnosis, treatment and follow-up. Ann Oncol. 2021;32(11):1348-1365.

3. Harty R, Safer JD. Gender-affirming care and endocrine-related cancers. Endocr Relat Cancer. 2024 Jan 11;31(2):e230214. doi: 10.1530/ERC-23-0214.

4. Viehweger F, Hoop J, Tinger LM, Bernreuther C, Büscheck F, Clauditz TS, Hinsch A, et al. Frequency of Androgen Receptor Positivity in Tumors: A Study Evaluating More Than 18,000 Tumors. Biomedicines. 2024 Apr 25;12(5):957. doi: 10.3390/biomedicines12050957.

5. Magrath JW, Goldberg IN, Truong DD, Hartono AB, Sampath SS, Jackson CE, Ghosh A, et al. Enzalutamide Induces Cytotoxicity in Desmoplastic Small Round Cell Tumor Independent of the Androgen Receptor. bioRxiv. 2023 Nov 6:2023.11.06.565842. doi: 10.1101/2023.11.06.565842.

6. Serrano C, Arregui M, Carrasco I, Hindi N, Martínez-Trufero J, Martínez-García J, et al. SEOM-GEIS Spanish clinical guidelines for the management of soft-tissue sarcomas (2024). Clin Transl Oncol. 2025 Apr;27(4):1460-1471. doi: 10.1007/s12094-024-03842-5.

7. Mangla A, Gasalberti DP. Synovial Cell Sarcoma. 2023 May 6. In: StatPearls. Treasure Island (FL): StatPearls Publishing; 2026 Jan. PMID: 36508540.

8. Jiang H, Ma G, Nie Z, Zhu J, Yan Q, Chen H, Nan H, Guo Y. A case of a 22-year-old man with primary synovial sarcoma of the parapharyngeal space with an AR somatic mutation: A case report and review of the literature. SAGE Open Med Case Rep. 2022 Jan 8;10:2050313X211068646. doi: 10.1177/2050313X211068646.

9. Leone AG, Bonadonna S, Cassani C, Barcellini A, Sirico M, Tagliaferri B, et al. Implications of hormonal carcinogenesis for transgender and gender-diverse people undergoing gender-affirming hormone therapy: an up-to-date review. BMJ Oncol. 2024 May 31;3(1):e000330. doi: 10.1136/bmjonc-2024-000330. PMID: 39886120; PMCID: PMC11235029.

10. Ayala de la Peña F, Martínez-Ramos D, Juan-Vidal O, Gómez-Balaguer M, Miguélez M, Páez D, Arrazubi V, Hinojo González C. Oncological needs in transgender patients. Clin Transl Oncol. 2025 Oct;27(10):3849-3859. doi: 10.1007/s12094-025-03917-x.

5. ¿POR QUÉ ES ESPECIAL ESTE CASO?

- Presenta una localización excepcional, ya que el sarcoma sinovial retroperitoneal es muy infrecuente y suele suponer un reto diagnóstico y quirúrgico.
- El tumor expresó de forma intensa y difusa el receptor androgénico, un hallazgo poco habitual en este subtipo y de relevancia clínica aún incierta.
- Ocurre en un paciente trans en tratamiento con testosterona, un contexto poco descrito que hace especialmente importante una interpretación cuidadosa y no especulativa de los hallazgos biológicos.

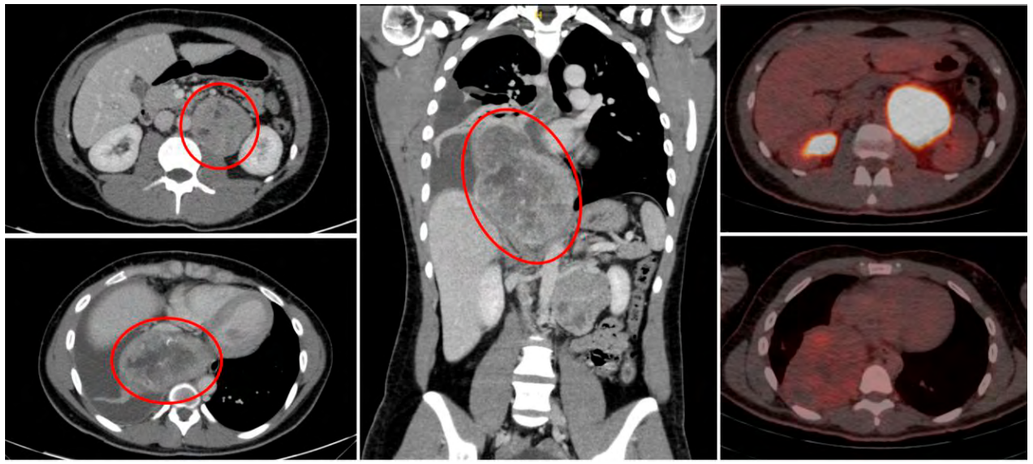

Imagen 1. Hallazgos radiológicos iniciales en sarcoma sinovial retroperitoneal con extensión toracoabdominal. TAC toracoabdominopélvico (14/06/2024) y PET-TC (11/07/2024) que muestran dos masas heterogéneas con necrosis central y calcificaciones, localizadas en región retroperitoneal paraaórtica izquierda y retrocrural derecha. La lesión toracoabdominal se asocia a derrame pleural derecho y atelectasia compresiva del lóbulo inferior derecho, sin infiltración pulmonar. En el PET-TC, ambas lesiones presentan hipermetabolismo, con mayor captación en la masa retroperitoneal, hallazgo sugestivo de mayor agresividad biológica.

HEMANGIOENDOTELIOMA EPITELIOIDE HEPÁTICO METASTÁSICO Y CARCINOMA RENAL SINCRÓNICO: DESAFÍO EN EL DIAGNÓSTICO DIFERENCIAL DE ENFERMEDAD DISEMINADA

Autores: Sara Cases Esteban[1], Inés Domingo Roig[1], Jorge Soler López[2], Nuria Gómez Sepúlveda[2]
Email: scasesesteban@gmail.com
1. Médico Interno Residente de cuarto año Oncología Médica Consorcio Hospitalario Provincial de Castellón
2. Médico adjunto Oncología Médica Consorcio Hospitalario Provincial de Castellón

1. INTRODUCCIÓN

Presentamos el caso de un varón de 54 años con omalgia derecha de seis meses de evolución. En la radiografía simple inicial, se detectó una lesión lítica humeral sugestiva de malignidad. El estudio de extensión reveló una lesión hepática y otra renal, así como múltiples lesiones óseas esclerosas en esqueleto axial y nódulos pulmonares bilaterales. El estudio anatomopatológico determinó que la lesión hepática correspondía a un hemangioendotelioma epitelioide hepático (HEE) y la lesión renal a un carcinoma de células claras grado I. Debido a la coexistencia de ambas neoplasias, se planteó un diagnóstico diferencial en cuanto al origen de la enfermedad metastásica. En base a las características radiológicas y clínicas, se consideró que la afectación pulmonar y ósea era más sugestiva de origen en el HEE.

Dada la extrema rareza de esta entidad, se presenta un caso de hemangioendotelioma epitelioide hepático metastásico, con el objetivo de revisar sus características clínico-patológicas, el diagnóstico diferencial y las opciones terapéuticas disponibles en la actualidad.

2. CASO CLÍNICO

Varón de 54 años, sin antecedentes de interés, que consultó en diciembre de 2023 por omalgia derecha de seis meses de evolución de características mecánicas, con episodios de dolor irruptivo. El paciente presentaba un estado funcional ECOG-PS 1 y la exploración física no reveló hallazgos relevantes.

La radiografía del hombro derecho mostró una lesión lítica metafisodiafisaria en húmero proximal con reacción perióstica. La tomografía computarizada (TC) toraco-abdomino-pélvica (Figura 1) evidenció múltiples lesiones óseas, predominantemente esclerosas, distribuidas en el esqueleto axial, y nódulos pulmonares bilaterales milimétricos. Además, se identificó una masa renal sólido-quística de 4,3 cm y una lesión hepática hipodensa de 4,4 cm con márgenes mal definidos y calcificaciones internas.

Se realizó una biopsia hepática guiada por TC. Microscópicamente, se observó proliferación de células epiteloides con núcleos redondeados u ovalados, basófilos, con vacuolas intranucleares prominentes y citoplasma eosinófilo con luces intracitoplasmáticas ocasionales conteniendo eritrocitos. Las células se disponían en un estroma fibroso-mixoide. Inmunohistoquímicamente, fueron positivas para CD31, CD34, CD10 y fumarato hidratasa y negativas para CKAE1/AE3, CK20, CK7, RCC, TTF1, HEPATOCYTE, NKX3.1, racemasa, HMB45, S100, actina SMA y PAX8, confirmando HEE. No se realizó estudio de secuenciación masiva de

nueva generación (NGS) por falta de muestra. Dos biopsias óseas posteriores sobre lesión de cresta iliaca derecha no evidenciaron infiltración tumoral. La biopsia de la lesión renal confirmó carcinoma de células claras grado I.

El caso fue valorado en Comité Multidisciplinar de Tumores Urológicos y se consideró que el patrón de diseminación de las lesiones óseas y pulmonares era más concordante con el HEE que con la neoplasia renal. En consecuencia, se consensuó manejo conservador de la neoplasia renal y derivación a Oncología Médica para valorar tratamiento sistémico del HEE.

Antes de su inicio, el paciente ingresó por derrame pleural maligno y mal control del dolor, con deterioro funcional a ECOG-PS 3. Se realizó toracocentesis evacuadora, con extracción de 1800 ml de líquido, y colocación de un drenaje pleural tunelizado. Tras mejoría clínica alcanzando un ECOG-PS 2, inició tratamiento de primera línea con sirolimus (5 mg/día), con buena tolerancia inicial.

El paciente fue dado de alta bajo seguimiento por la Unidad de Hospitalización a Domicilio. Sin embargo, antes de poder evaluar la respuesta radiológica, presentó recidiva del derrame pleural y un deterioro clínico progresivo condicionado por el mal control del dolor, lo que condujo finalmente a su fallecimiento.

3. DISCUSIÓN

El hemangioendotelioma epitelioide (HEE) es un sarcoma vascular ultrarraro, con una incidencia estimada de 0,038 casos/100.000 habitantes/año y una prevalencia inferior a 1/1.000.000, según las guías ESMO (2022). Se caracteriza por un comportamiento maligno de bajo grado a intermedio, aunque con marcada tendencia a la afectación sistémica. Afecta predominantemente a adultos en la cuarta y quinta décadas de la vida, con ligera predominancia en mujeres (1).

Desde el punto de vista clínico, su presentación es heterogénea, variando desde lesiones localizadas hasta enfermedad diseminada con afectación multiorgánica. Más del 50% de los pacientes presentan enfermedad metastásica al diagnóstico, siendo los órganos más frecuentemente afectados el pulmón, el hueso y el hígado (1,2). El principal factor pronóstico es la extensión de la enfermedad en el momento del diagnóstico, junto con la presencia de síntomas sistémicos; en particular, la afectación pleural se asocia a un peor pronóstico, con supervivencias descritas entre 1 y 11 meses (1). En los casos sintomáticos, los síntomas más frecuentes son el dolor (40%), masa palpable (6%-24%) y pérdida de peso (9%).

A nivel anatomopatológico, el HEE se caracteriza por una proliferación de células epiteloides con citoplasma eosinófilo y vacuolas intracitoplasmáticas, dispuestas en un estroma mixohialino. Inmunohistoquímicamente, expresa marcadores endoteliales como CD31, CD34, ERG y FLI-1 (2,3). El marcador molecular característico es la fusión génica WWTR1-CAMTA1, presente en aproximadamente 86-90% de los casos. Un subgrupo minoritario (aproximadamente 10-15%) presenta la fusión YAP1-TFE3, que se asocia con morfología distinta y mejor pronóstico (3,4).

Nuestro caso presenta varias particularidades de especial interés clínico. En primer lugar, la coexistencia de dos neoplasias sincrónicas —hemangioendotelioma epitelioide hepático y carcinoma renal de células claras—, representa un reto diagnóstico a la hora de determinar el origen de la enfermedad diseminada. En segundo lugar, destaca la discordancia entre los hallazgos radiológicos y los resultados anatomopatológicos en el estudio de las lesiones óseas. A pesar de la realización de dos biopsias óseas, ambas resultaron negativas, lo cual puede explicarse por la conocida limitada rentabilidad diagnóstica de estas lesiones en el HEE (2). Además, no pudo ser posible realizar NGS. En este escenario, el conocimiento de los hallazgos clínicos y radiológicos resultó clave. Las características de las lesiones óseas —distribución en esqueleto axial y patrón predominantemente esclerosante con componente lítico—, junto con la afectación pulmonar orientaron hacia un origen más probable en el HEE que en el carcinoma renal. Este caso ilustra, por tanto, la importancia de una aproximación multidisciplinar en tumores raros, así como la necesidad de no descartar el origen tumoral de lesiones sospechosas ante biopsias negativas, especialmente cuando la sospecha clínica y radiológica es elevada.

En cuanto al manejo terapéutico, no existe un estándar definido debido a la rareza y heterogeneidad del HEE (1). En pacientes con enfermedad avanzada, progresión o sintomáticos, se recomienda tratamiento sistémico. Entre las opciones disponibles se incluyen interferón, talidomida, inhibidores de tirosina quinasa y, especialmente, inhibidores de mTOR como sirolimus (1,5). Estos últimos han demostrado mayor actividad antitumoral en estudios retrospectivos, con una supervivencia libre de progresión de aproximadamente 1–2 años, lo que ha llevado a su uso como primera opción en enfermedad diseminada (1). En nuestro caso, dada la afectación multisistémica y el deterioro clínico progresivo, se decidió iniciar tratamiento con sirolimus, con buena tolerancia inicial. Esta decisión se alinea con la evidencia disponible y pone de manifiesto el papel de los inhibidores de mTOR como una opción terapéutica preferente en este contexto.

Este caso enfatiza la complejidad diagnóstica del HEE en presencia de neoplasias sincrónicas y la importancia de integrar datos clínicos, radiológicos y patológicos para guiar el manejo. Además, aporta un nuevo caso de HEE e ilustra el valor de los inhibidores de mTOR en la enfermedad avanzada, subrayando la relevancia de estrategias terapéuticas individualizadas en tumores ultrarraros.

4. BIBLIOGRAFÍA

1. Stacchiotti S, et al. Epithelioid hemangioendothelioma, an ultra-rare cancer: a consensus paper from the community of experts. ESMO Open. 2021;6(3):100170.

2. Din NU, et al. Hepatic epithelioid hemangioendothelioma: case series of a rare vascular tumor mimicking metastases. Diagn Pathol. 2020;15(1):120.

3. Pareja E, et al. Hemangioendotelioma epitelioide: un tumor hepático infrecuente. Gastroenterología y Hepatología. 2010;33(6):445-448.

4. Errani C, et al. Epithelioid hemangioendothelioma: clinical and molecular insights. Ann Oncol. 2013;24(2):308-314.

5. Nathan P, et al. Targeted therapies in epithelioid hemangioendothelioma: focus on mTOR inhibitors. Curr Treat Options Oncol. 2019;20(11):91.

5. ¿POR QUÉ ES ESPECIAL ESTE CASO?

1. Coexistencia de neoplasias sincrónicas: presencia simultánea de hemangioendotelioma epitelioide hepático y carcinoma renal de células claras, lo que supone un reto diagnóstico para determinar el origen de la enfermedad avanzada.

2. Discordancia clínico-patológica: existencia de lesiones óseas radiológicamente sugestivas de malignidad con biopsias negativas, destacando la limitada rentabilidad diagnóstica en este contexto y la necesidad de integrar datos clínicos y radiológicos.

3. Implicaciones en el manejo terapéutico: la atribución de las lesiones metastásicas al HEE condicionó la elección de tratamiento sistémico con inhibidores de mTOR.

ADENOCARCINOMA MUCINOSO SOBRE QUISTE TAILGUT: UNA INFRECUENTE MALIGNIZACIÓN DE UN RARO REMANENTE EMBRIONARIO.

B. Navarro Soriano[1], J. Miguel Masià[1], A. Cobo Rodriguez[1], S. Cases Esteban[1], J. Soler López[1].
1. Oncología Médica, Consorcio Hospitalario Provincial de Castellón.
blanca.navarro@hospitalprovincial.es

a) Anamnesis

Varón de 63 años, fumador (índice paquetes-año 37) y con hábito enólico moderado. Antecedente de EPOC en tratamiento con salbutamol inhalado a demanda. Antecedente de fístula y absceso anal intervenido mediante desbridamiento en 2021.

Independiente para las actividades básicas de la vida diaria, en situación social de riesgo: vive solo y pendiente de valoración por Trabajo Social por riesgo de pérdida de domicilio.

Ingresó en febrero de 2024 tras consultar en Urgencias por dolor y supuración asociado a una gran masa glútea. Durante el ingreso precisó realización de colostomía en asa para derivación del tránsito intestinal. Posteriormente se completó el estudio de extensión.

b) Exploración física

Paciente con estado funcional ECOG 2, limitado por dolor en región perineal (EVA 7/10) y supuración abundante por fístula perianal. Hábito deposicional conservado por colostomía, sin náuseas ni otra sintomatología.

Abdomen blando y depresible, con colostomía funcionante. A nivel perianal se objetiva supuración blanquecina, abundante y maloliente a través de trayecto fistuloso. Resto de la exploración sin hallazgos relevantes.

c) Exploraciones complementarias

Se realiza resonancia magnética (RM) pélvica, objetivándose tumoración abscesificada de aproximadamente 15 cm a nivel isquiorrectal, sugestiva de lesión tumoral. En el TC toracoabdominopélvico se describe masa/colección con afectación de cuerpos vertebrales sacros y coxis, en contacto con la pared posterior del recto y asociada a trayectos fistulosos. No se evidencia enfermedad a distancia.

Se realizaron colonoscopia y gastroscopia para descartar la presencia de lesiones intraluminales o un posible origen digestivo que pudiera justificar la presencia de una masa glútea, sin objetivarse hallazgos patológicos.

La biopsia del tejido perianal obtenida durante el drenaje quirúrgico revela adenocarcinoma mucinoso de morfología intestinal. Ante la ausencia de lesión en recto, se orienta como adenocarcinoma sobre quiste tailgut.

Analíticamente destaca anemia (Hb 9,8 g/dL), leucocitosis con neutrofilia (11.200/µL) y CEA 40,8, sin otros hallazgos. En el cultivo microbiológico de la secreción purulenta perianal se aislaron Streptococcus pyogenes, Escherichia coli y Pseudomonas aeruginosa.
El análisis inmunohistoquímico muestra positividad para CK20 y CK7 con perfil MMR competente. En el estudio molecular se detecta la variante TP53 p.(A273H) (frecuencia alélica 13,7%) y amplificación de FGFR3.

d) Diagnóstico

El paciente ingresó de forma urgente para drenaje quirúrgico de una gran masa glútea. El estudio anatomopatológico evidenció un adenocarcinoma mucinoso de morfología intestinal. Ante la ausencia de lesiones endoluminales digestivas, se planteó como diagnóstico principal un adenocarcinoma mucinoso sobre quiste tailgut.

Las pruebas de imagen (TC y RM) mostraron una masa/colección sacrococcígea de aproximadamente 15 cm, con afectación ósea por contigüidad y extensión a partes blandas adyacentes.

e) Tratamiento y evolución

El paciente fue valorado por Oncología Médica en marzo de 2024, presentando abundante secreción purulenta por fístula perianal, iniciándose tratamiento antibiótico con mejoría clínica.

Tras revisión bibliográfica, el caso se presentó en la Unidad Multidisciplinar de Cirugía Oncológica Abdominoperineal (UMCOAP), desestimándose de inicio la cirugía con intención radical por la extensa afectación ósea.

Se inició tratamiento con capecitabina entre marzo y mayo de 2024, suspendiéndose por deterioro del estado general, ausencia de beneficio clínico, nueva sobreinfección de la fístula y preferencia del paciente. Tras nueva valoración en comité multidisciplinar se confirmó la irresecabilidad tumoral, desestimándose la continuación de tratamiento activo.

f) Situación clínica actual del paciente

Tras desestimar tratamiento activo, el paciente pasó a seguimiento por Cuidados Paliativos. Posteriormente presentó varios ingresos por sobreinfecciones locales de repetición, falleciendo en enero de 2025.

1. DISCUSIÓN

El quiste retrorectal o Tailgut es una lesión congénita rara que se desarrolla a partir de un remanente del intestino caudal primitivo. Tan solo constan 196 casos descritos en la literatura en un metaanálisis de octubre de 2023 (1). Presenta un predominio femenino de 5:1 y suele diagnosticarse en personas de mediana edad (2). Se presenta como una masa en el espacio presacro, habitualmente asintomática, aunque puede manifestarse como retención urinaria, estreñimiento o disconfort perineal (3). Ocasionalmente, consta en el historial de estos pacientes intervenciones por abscesos y fístulas perineales y anorrectales, como en nuestro caso.

La malignización constituye un fenómeno infrecuente, reportando en torno al 26% de los casos descritos en la literatura (51 de los 196 casos) (1). Los tumores neuroendocrinos y los adenocarcinomas son las neoplasias más frecuentes asociadas al quiste Tailgut, siendo los primeros responsables de hasta el 80% de los casos (4). Desde el punto de vista molecular, la degeneración se ha relacionado con alteraciones en el gen TP53 (2).

En cuanto al diagnóstico, el TC suele mostrar el quiste Tailgut como una masa retrorectal bien definida, de densidad líquido-tejido blando. En casos de malignización, puede observarse pérdida de definición de los márgenes, calcificaciones internas o afectación de estructuras adyacentes **(Imagen 1)**.

La RM permite una mejor caracterización tisular: el quiste no complicado se suele presentar como una lesión hipointensa en T1 e hiperintensa en T2. En presencia de malignización, puede observarse hiperintensidad en T1 (5) **(Imagen 2)**.

Desde el punto de vista analítico, la transformación maligna puede asociarse a elevación de los marcares tumores CEA y Ca19.9 (3).

Microscópicamente, estas lesiones están

formadas por fibras musculares lisas con positividad de CK7 y CK20 en epitelio colónico. En los casos de adenocarcinoma mucinoso, es frecuente la sobreexpresión de p53 en un elevado porcentaje de las células tumorales (3). Debido a la rareza de esta entidad, existen escasos datos sobre su caracterización molecular más allá de alteraciones aisladas descritas en la literatura, y en nuestro paciente no fue posible realizar un perfil molecular ampliado mediante NGS.

En cuanto al manejo, la resección quirúrgica completa en bloque, incluyendo márgenes y estructuras afectas, se considera el tratamiento de elección (2). En los casos no subsidiarios de cirugía de entrada, se han descrito alternativas como quimioterapia basada en fluoropirimidinas y radioterapia, tanto en el contexto neoadyuvante como sobre el lecho quirúrgico, si bien la evidencia disponible se limita a casos aislados y pequeñas series (5, 6, 7).

La relevancia de este caso radica en la excepcionalidad de este remanente embrionario y su infrecuente transformación maligna, lo que condiciona evidencia limitada sobre su manejo. En los casos publicados, existe consenso en la resección en bloque como tratamiento de elección. Sin embargo, en nuestro paciente se desestimó en comité multidisciplinar por la afectación ósea. La evolución clínica se vio condicionada por sobreinfecciones que impidieron completar el tratamiento quimioterápico. Finalmente, la situación social y las preferencias del paciente constituyeron una barrera para la continuidad del tratamiento.

2. BIBLIOGRAFÍA

1. Kobayashi T, Ishida M, Miki H, et al. Tailgut cyst: clinicopathological features. Oncol Lett. 2024;27(6):286.

2. Atiya S, Horn A, Wedel W, et al. Ruptured tailgut cyst with carcinomatosis. Case Rep Pathol. 2023;2023:1282058.

3. Malliou P, Syrnioti A, Koletsa T, et al. Mucinous adenocarcinoma from tailgut cyst. World J Clin Oncol. 2022;13(10):853-860.

4. Guzik A, Szczerba D, Kozieł K, et al. Tailgut cyst with mucinous adenocarcinoma. Pol Przegl Chir. 2019;91(3):38-42.

5. Kumassah PK, Bediako-Bowan AAA, Agboadoh N, et al. Mucinous adenocarcinoma of tailgut cyst. Ghana Med J. 2022;56(1):46-50.

6. Martins P, Canotilho R, Peyroteo M, et al. Tailgut cyst adenocarcinoma. Autops Case Rep. 2019;10(1):e2019115.

7. Almeida Costa NA, Rio G. Adenocarcinoma within tailgut cyst. BMJ Case Rep. 2018;2018:bcr2018226107.

8. Wang M, Liu G, Mu Y, et al. Tailgut cyst with adenocarcinoma. Medicine (Baltimore). 2020;99(27):e20941.

3. ¿POR QUÉ ES ESPECIAL ESTE CASO?

1. El quiste retrorectal o tailgut es una lesión congénita excepcional, siendo aún más infrecuente la aparición de adenocarcinoma sobre esta entidad, lo que condiciona la escasa evidencia disponible sobre su manejo.

2. El cuadro clínico infeccioso de larga evolución enmascaró la presencia de la lesión, dificultando el diagnóstico precoz y retrasando la identificación del proceso neoplásico.

3. La extensa afectación de estructuras adyacentes, junto con la sobreinfección recurrente, condicionaron la irresecabilidad tumoral y limitaron la posibilidad de completar otros tratamientos, mostrando la complejidad del manejo en estos casos.

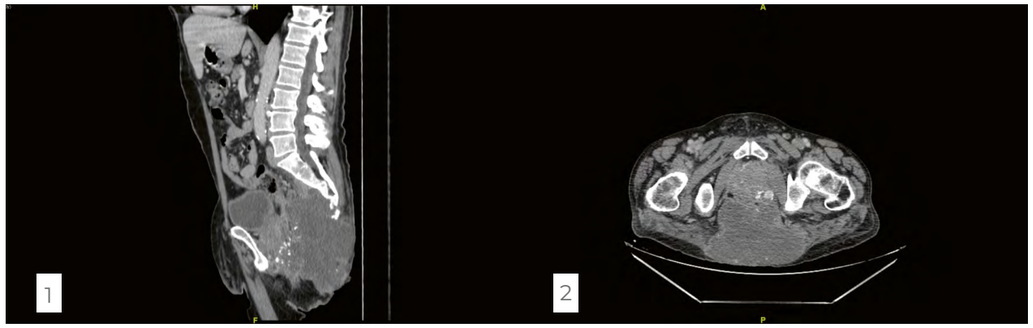

Imagen 1. Imagen TC (**1**: corte sagital; **2**: corte transversal) donde se observa gran masacolección en línea media de 10 x15cm que afecta a los últimos cuerpos vertebrales sacros y coxis y se extiende a partes blandas adyacentes y en profundidad a región presacra, contacta con pared posterior rectal con trayectos fistulosos y colecciones.

Imagen 2. Corte sagital RM (**1**: secuencia T1; **2**: secuencia T2) lesión quística heterogénea a nivel presacro/isquiorrectal, hiperintensa en T2 y con señal heterogénea en T1, asociada a afectación de estructuras adyacentes, hallazgos sugestivos de degeneración maligna.

RETRATAMIENTO CON VEMURAFENIB TRAS PROGRESIÓN EN ENFERMEDAD DE ERDHEIM-CHESTER CON MUTACIÓN BRAFV600E: SEGUIMIENTO A LARGO PLAZO

Autores: María Uribarren Movilla, Virginia Calvo de Juan, Alicia Frisuelos García, María Izquierdo Chamarro | Tutor: Mariano Provencio Pulla
Centro de trabajo: Servicio de Oncología Médica. Hospital Universitario Puerta de Hierro Majadahonda, Madrid, España
Correo autor principal: uribarrenmovillam@gmail.com

1. INTRODUCCIÓN

La enfermedad de Erdheim-Chester (EEC) es una histiocitosis no Langerhans extremadamente infrecuente caracterizada por infiltración multiorgánica de histiocitos espumosos CD68 positivos y CD1a negativos. En los últimos años, el descubrimiento de mutaciones activadoras en la vía MAPK, especialmente BRAF V600E, ha permitido redefinir esta entidad como una neoplasia clonal y ha supuesto un cambio significativo en su abordaje terapéutico. Los inhibidores de BRAF han demostrado una elevada tasa de respuesta y han modificado el pronóstico de estos pacientes. Sin embargo, persisten importantes interrogantes sobre la duración óptima del tratamiento, el manejo tras la suspensión terapéutica y la eficacia del retratamiento tras progresión.

Presentamos un caso de EEC con mutación BRAF V600E con afectación multisistémica y del sistema nervioso central que, tras suspensión electiva de vemurafenib, presentó progresión y posteriormente una respuesta completa duradera tras su reintroducción, con un seguimiento superior a ocho años.

2. CASO CLÍNICO

a) Anamnesis

Paciente varón de 40 años, sin antecedentes relevantes salvo hipofisitis linfocitaria y déficit de factor XII, que consultó en junio de 2013 por pérdida visual en el ojo izquierdo.

b) Exploración física

ECOG 1 condicionado por pérdida visual en el ojo izquierdo. En la exploración oftálmica se objetiva edema de papila bilateral.

c) Pruebas complementarias

Ante la sospecha inicial de pseudotumor cerebri en junio de 2013, se realizó punción lumbar que confirmó hipertensión intracraneal, iniciándose tratamiento con acetazolamida.

Posteriormente, el paciente presentó deterioro progresivo de la función renal que motivó ingreso en la Unidad de Cuidados Intensivos, asociando además la aparición de exoftalmos unilateral izquierdo y empeoramiento visual. Una nueva prueba de imagen orbitaria evidenció una tumoración del nervio óptico izquierdo, por lo que se realizó orbitotomía lateral, objetivandose infiltración del nervio óptico.

Se amplió el estudio mediante resonancia magnética (RM), que mostró una masa en el tallo hipofisario de aproximadamente 8 mm, una lesión intraorbitaria intraconal izquierda de 2,8 cm y otra contralateral de menor tamaño, ambas rodeando el nervio óptico.
El estudio de extensión con TC torácico evidenció aumento de la densidad ósea en cabezas humerales y arcos costales, imágenes pseudonodulares en mediastino posterior paravertebral y múltiples nódulos pulmonares puntiformes de predominio en lóbulos superiores.

Posteriormente, la resonancia magnética (RM) cardiaca evidenció una masa en el surco auriculoventricular derecho con componente inflamatorio, asociada a engrosamiento de la pared de la aorta torácica descendente y afectación del pericardio y de la grasa paravertebral.

La gammagrafía ósea evidenció captación aumentada en hombros, fémures y tobillos. El estudio metabólico mediante PET-TC confirmó afectación multisistémica con lesiones hipermetabólicas en región hipofisaria, órbita izquierda, surco auriculoventricular derecho, espacio perirrenal izquierdo y huesos largos, sin otras localizaciones patológicas.

d) Anatomía patológica

La biopsia ósea tibial, realizada en octubre de 2013, mostró un infiltrado histiocitario CD68+/CD1a− con fibrosis intertrabecular y osteosclerosis extensa. Se confirmó la presencia de la mutación BRAF V600E en el estudio molecular.

e) Diagnóstico

Enfermedad de Erdheim-Chester con afectación multisistémica: ósea, renal, cardiaca, vascular, pulmonar, retroperitoneal, hipofisaria y orbitocerebral.

f) Tratamiento y evolución

El paciente recibió interferón alfa entre noviembre de 2013 y marzo de 2014, con progresión radiológica y aparición de nuevas lesiones meníngeas en la primera reevaluación.

En marzo de 2014 inició tratamiento con anakinra, logrando estabilización de la enfermedad como mejor respuesta radiológica hasta julio de 2015, cuando se evidenció progresión metabólica global en PET-TC. Se confirmó en la biopsia inicial la presencia de la mutación BRAF V600E. Se inició vemurafenib (960 mg/12 h) en octubre de 2015, con adecuada tolerancia, rápida respuesta clínica y respuesta parcial metabólica mantenida durante un año.

Dado el buen control clínico, se consensuó con el paciente la suspensión temporal del tratamiento el 26 de junio de 2016. Sin embargo, tras un intervalo libre de progresión de 14 meses, en agosto de 2017 se objetivó progresión de las lesiones orbitarias y meníngeas. Se reinició entonces vemurafenib con buena tolerancia, mostrando respuesta metabólica completa un año más tarde, en agosto de 2018.

g) Situación clínica del paciente

Desde entonces, el paciente se ha mantenido con tratamiento continuo sin efectos adversos relevantes, salvo lesiones cutáneas inflamatorias (foliculitis) controladas localmente. Las últimas pruebas de imagen de seguimiento (PET-TC en junio de 2024, enero, junio y diciembre de 2025) evidencian el mantenimiento de la respuesta completa. Recientemente se han cumplido 8 años de respuesta clínica y radiológica desde la reintroducción del vemurafenib.

3. COMENTARIOS / SITUACIÓN

El caso presentado ilustra un retratamiento exitoso con vemurafenib tras progresión después de su suspensión en una EEC con mutación BRAF V600E y afectación multisistémica, incluyendo sistema nervioso central. Antes de la era de las terapias dirigidas, el tratamiento se basaba en terapias inmunomoduladoras dirigidas frente a citoquinas proinflamatorias, como anakinra o tocilizumab, con eficacia limitada.

La identificación de mutaciones en la vía MAPK y el desarrollo de inhibidores de BRAF han supuesto un cambio de paradigma terapéutico.

Vemurafenib es el único tratamiento aprobado por la FDA en EEC tras los resultados del estudio fase II VE-BASKET, en el que 22 pacientes con EEC alcanzaron tasas de respuesta superiores al 50%, llegando al 100% cuando la evaluación se realizó mediante PET-TC, con una supervivencia global a 2 años del 96%. Sin embargo, el tratamiento no está exento de toxicidad, con necesidad de modificaciones de dosis en todos los pacientes y una tasa de discontinuación del 31%.

La excelente eficacia de vemurafenib plantea la cuestión de la duración óptima del tratamiento. La evidencia más relevante procede de una cohorte retrospectiva francesa, en la que 18 pacientes suspendieron inhibidores de BRAF tras respuesta mantenida o por toxicidad, observándose recaída en el 83% de los casos, con una mediana de tiempo a progresión de seis meses. Este comportamiento se reprodujo en nuestro paciente, que tras suspensión electiva del tratamiento presentó progresión a los 14 meses.

Los datos sobre retratamiento tras suspensión son escasos; sin embargo, en la misma cohorte francesa diez pacientes recibieron nuevamente inhibición de BRAF, observándose respuesta en todos ellos. En nuestro caso, la reintroducción de vemurafenib permitió alcanzar una respuesta completa mantenida durante más de ocho años, lo que refuerza la eficacia del retratamiento.

La resistencia a inhibidores de BRAF parece infrecuente y se ha relacionado con mutaciones adicionales en la vía MAPK. En estos casos, los inhibidores de MEK pueden representar una alternativa terapéutica. Además, en pacientes con afectación del sistema nervioso central, el bloqueo combinado BRAF-MEK podría ofrecer mayor eficacia, hipótesis actualmente en evaluación en ensayos clínicos.

Este caso refleja el comportamiento crónico y potencialmente controlable de la EEC con mutación BRAF V600E mediante terapia dirigida. La suspensión de vemurafenib tras respuesta mantenida puede asociarse a un alto riesgo de recaída; sin embargo, el retratamiento parece ser una estrategia eficaz y segura, con posibilidad de respuestas prolongadas. Se requieren estudios prospectivos que ayuden a definir la duración óptima del tratamiento y la estrategia terapéutica tras su suspensión.

4. BIBLIOGRAFÍA

1. Campochiaro C, Tomelleri A, Cavalli G, Berti A, Dagna L. Erdheim-Chester disease. Eur J Intern Med. 2015 May 1;26(4):223–9.

2. Emile JF, Charlotte F, Amoura Z, Haroche J. BRAF mutations in Erdheim-Chester disease. J Clin Oncol. 2013 Jan 20;31(3):398.

3. Cangi MG, Biavasco R, Cavalli G, Grassini G, Dal-Cin E, Campochiaro C, et al. BRAFV600E-mutation is invariably present and associated to oncogene-induced senescence in Erdheim-Chester disease. Ann Rheum Dis. 2015 Aug 1;74(8):1596–602.

4. Berti A, Cavalli G, Guglielmi B, Biavasco R, Campochiaro C, Tomelleri A, et al. Tocilizumab in patients with multisystem Erdheim-Chester disease. Oncoimmunology. 2017 Jun 3;6(6).

5 Diamond EL, Subbiah V, Craig Lockhart A, Blay JY, Puzanov I, Chau I, et al. Vemurafenib for BRAF V600-Mutant Erdheim-Chester Disease and Langerhans Cell Histiocytosis: Analysis of Data From the Histology-Independent, Phase 2, Open-label VE-BASKET Study. JAMA Oncol. 2018 Mar 1;4(3):384–8.

6. Cohen Aubart F, Emile JF, Carrat F, Charlotte F, Benameur N, Donadieu J, et al. Targeted therapies in 54 patients with Erdheim-Chester disease, including follow-up afterinterruption (the LOVE study). Blood. 2017 Sep 14;130(11):1377–80.

7. Nordmann TM, Juengling FD, Recher M, Berger CT, Kalbermatten D, Wicki A, et al. Trametinib after disease reactivation under dabrafenib in Erdheim-Chester disease with both BRAF and KRAS mutations. Blood. 2017 Feb 16;129(7):879–82.

8. Mazor RD, Weissman R, Luckman J, Domachevsky L, Diamond EL, Abdel-Wahab O, et al. Dual BRAF/MEK blockade restores CNS responses in BRAF-mutant Erdheim-Chester disease patients following BRAF inhibitor monotherapy. Neuro-oncology Adv. 2020 Jan 1;2(1).

9. Goyal G, Heaney ML, Collin M, Cohen-Aubart F, Vaglio A, Durham BH, et al. Erdheim- Chester disease: consensus recommendations for evaluation, diagnosis, and treatment in the molecular era. Blood. 2020 May 28;135(22):1929–45.

10. Cohen Aubart F, Emile JF, Maksud P, Galanaud D, Cluzel P, Benameur N, et al. Efficacy of the MEK inhibitor cobimetinib for wild-type BRAF Erdheim-Chester disease. Br J Haematol. 2018 Jan 1;180(1):150–3.

5. ¿POR QUÉ ES ESPECIAL ESTE CASO?

1. Respuesta completa mantenida durante más de ocho años tras retratamiento con monoterapia con vemurafenib.

2. Progresión tras suspensión electiva del inhibidor de BRAF y recuperación completa con reintroducción del tratamiento.

3. Enfermedad multisistémica con afectación del sistema nervioso central con control prolongado mediante monoterapia dirigida.

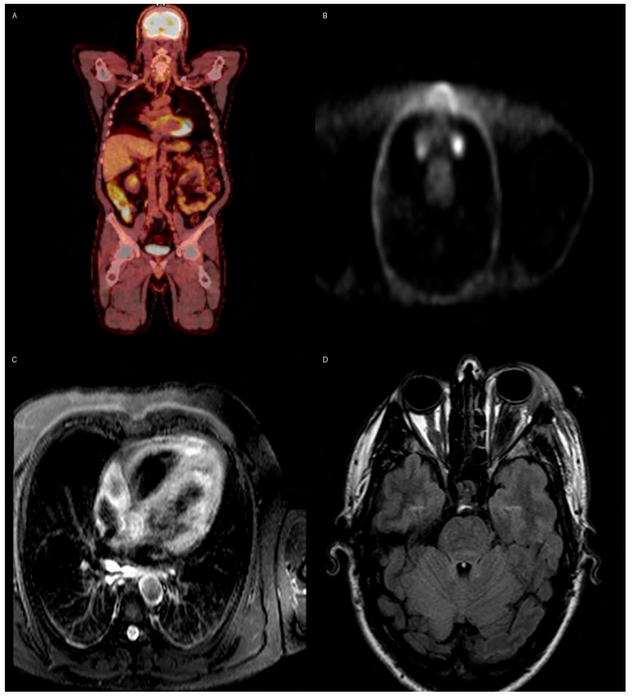

Figura 1. Pruebas de imagen al diagnóstico en junio de 2013 (RMN cerebral [A], RMN cardiaca [B], PET [C]) frente a PET-TC en respuesta completa mantenida en junio de 2025 (D).

3. Tumores Cutáneos

CARCINOMA DE CÉLULAS DE MERKEL LUMBAR: MANEJO CON RADIOTERAPIA ADYUVANTE

Mónica Carlota Barnés Hernández[1], Sara Pérez Mata[1], María Leticia Del Campo Rodríguez-Ponga[1], Elena Del Cerro[1].
[1]Hospital Universitario Fundación Jiménez Díaz, Madrid
Correo electrónico: monicabarnes.h@gmail.com

1. INTRODUCCIÓN

El carcinoma de células de Merkel (CCM) es un tumor neuroendocrino cutáneo poco frecuente y altamente agresivo, que representa menos del 1% de todas las neoplasias malignas cutáneas, caracterizado por su rápida progresión y elevadas tasas de recurrencia locorregional y a distancia. Se asocia predominantemente con la exposición a radiación ultravioleta y a la infección por poliomavirus de células de Merkel (MCPyV). Afecta con mayor frecuencia a pacientes de edad avanzada, varones e inmunodeprimidos. Se manifiesta típicamente como un nódulo o placa eritematosa de crecimiento rápido y generalmente en zonas fotoexpuestas[1,2,3].

Su creciente incidencia ha impulsado la importancia de un abordaje diagnóstico y terapéutico precoz y multidisciplinar. La combinación de cirugía, radioterapia adyuvante y, más recientemente, inmunoterapia anti-PD-L1 ha demostrado mejorar el control locorregional y la supervivencia en pacientes con afectación ganglionar[3].

1. CASO CLÍNICO

a) Anamnesis

Varón de 74 años con alergia a cloxacilina, angioedema idiopático, hipertensión arterial y disnea-astenia de esfuerzo, sin causa cardiológica aparente.

Inicia estudio con Dermatología por lesión cutánea en región lumbar derecha. En mayo del 2025 se diagnostica de Carcinoma de células de Merkel (CCM) lumbar, con afectación ganglionar y extranodal. El paciente acude a consulta de Oncología Radioterápica tras la extirpación de la lesión para valoración de tratamiento adyuvante sobre el lecho quirúrgico.

b) Exploración física

Cicatriz en zona lumbar derecha de 10 cm de diámetro. Empastamiento en zona periférica y drenaje espontáneo de líquido seroso, no datos de sobreinfección. Defecto de cierre de 1,5 cm.

c) Pruebas complementarias

En el PET-TC corporal FDG del 05/06/2025, se observa lesión nodular subcutánea hipermetabólica en región lumbar derecha de aspecto patológico. No se visualiza enfermedad tumoral metabólicamente activa en el resto de las estructuras (Imagen A)..

d) Anatomía patológica

Se realiza biopsia incisional (21/05/2025) que muestra extensa infiltración dérmica por carcinoma neuroendocrino. El estudio inmunohistoquímico muestra positividad para MCPyV y p53 y el Ki67 se observada elevado, cercano al 90%. Todos estos hallazgos resultan compatibles para Carcinoma de células de Merkel.

El 19/06/2025 se realiza extirpación de la lesión. En la anatomía patológica de la pieza quirúrgica se objetiva: tumor de 3.5 cm, que infiltra el tejido adiposo subcutáneo, de 27 mm de espesor tumoral, con invasión linfovascular y linfocitos intratumorales presentes. Con patrón de crecimiento tumoral nodular e infiltrativo. Los márgenes tumorales se encuentran libres. Categoría pT: pT2 (diámetro tumoral máximo medido clínicamente mayor de 2 cm, pero menor o igual a 5 cm). Por tanto, se trata de un carcinoma de células de Merkel que infiltra hasta el tejido adiposo subcutáneo. Bordes de resección libres de tumor. pT2 (AJCC, 8va edición). La anatomía patológica de los dos ganglios centinelas examinados muestra presencia de tumor y extensión extranodal focal.

e) Diagnóstico

Tras la extirpación de la lesión lumbar y de los ganglios centinelas, las muestras fueron positivas para carcinoma de células de Merkel lumbar derecho pT2 (3.5 cm, con ILV, márgenes tumorales libres), N1b (2 ganglios centinelas derechos positivos con afectación extranodal focal).

f) Tratamiento

El caso se presentó en comité de tumores multidisciplinar, concluyendo que tras extirpación de la lesión tumoral a nivel lumbar y tras los resultados, se valoró radioterapia adyuvante sobre el lecho quirúrgico (dado tamaño tumoral y ILV) y la cadena ganglionar ipsilateral (por afectación extracapsular) y tratamiento con inmunoterapia, con Avelumab 800 mg en monoterapia cada dos semana, por tratarse de un carcinoma de células de Merkel avanzado con afectación ganglionar y extranodal (último ciclo el 10/03/2026). No se recomendó realizar linfadenectomía.

En primer lugar, se realiza radioterapia externa (05/08/25-16/09/25): 50 Gy en 30 fracciones sobre área ganglionar inguinal completa + boost con 60 Gy sobre zona con cambios postquirúrgicos en 30 fracciones (2 Gy/fracción), con técnica IMRT/VMAT guiada por imagen (IGRT).

En un segundo tiempo tras la recuperación del enfisema subcutáneo, se realizará tratamiento de radioterapia externa: 50 Gy en 25 fracciones (2 Gy/fracción) sobre el lecho quirúrgico de la zona lumbar con técnica IMRT/VMAT guiada por imagen (IGRT). Finaliza en octubre de 2025.

g) Evolución

Tras extirpación de la lesión lumbar, en el TAC de simulación para el tratamiento de radioterapia ya se objetiva extenso enfisema subcutáneo (Imagen B), quedando el tratamiento con radioterapia adyuvante sobre el lecho quirúrgico aplazado hasta resolución.

Durante el tratamiento con radioterapia, se objetiva ligero eritema cutáneo en zona de tratamiento. Realiza seguimiento y curas por Cirugía plástica. Tuvo colocado un tubo de drenaje, que se retiró el 28/08/2025. Posteriormente las cicatrices presentan buen aspecto y sin signos de infección.

El paciente realizó tratamiento con radioterapia sobre la cadena ganglionar ipsilateral y sobre el lecho quirúrgico lumbar derecho asociado a Avelumab (16 ciclos hasta el momento). Buena tolerancia a ambos tratamientos.

En la revisión de los 3 meses tras radioterapia, en el estudio de valoración con PET-TC de diciembre de 2025, se objetiva resolución completa de la lesión nodular localizada lateral al músculo psoas derecho y anterior a la cresta iliaca ipsilateral. Cambios postquirúrgicos en región lumbar baja derecha con disminución del tamaño del

seroma conocido. No se visualiza enfermedad tumoral metabólicamente activa en el momento actual.

El paciente se encuentra hoy en día en respuesta completa, con buen estado general, realizando vida normal y con la piel de la región lumbar sin signos de recidiva tumoral. Mantiene tratamiento con Avelumab y en seguimiento por Oncología médica y cirugía plástica..

2. COMENTARIOS / SITUACIÓN

El CCM es un cáncer cutáneo neuroendocrino raro y agresivo con una incidencia en aumento a nivel mundial. La afectación ganglionar, la invasión linfovascular y un Ki-67 elevado son factores predictivos de mal pronóstico[3], presentes en este caso, pese a ello este paciente presenta una buena evolución clínica. La radioterapia adyuvante es fundamental en el manejo del CCM localizado o con afectación ganglionar, ya que reduce significativamente el riesgo de recidiva locorregional[4]. La inmunoterapia con Avelumab ha demostrado beneficios en supervivencia global y control de enfermedad en pacientes con CCM metastásico o localmente avanzado[5,6]. Este caso expone la necesidad de un abordaje secuencial, individualizado y multidisciplinario, especialmente en tumores donde la evidencia aún es limitada.

3. BIBLIOGRAFÍA

1. Merkel Cell Carcinoma and Immunosuppression, UV Radiation, and Merkel Cell Polyomavirus. Tribble JT, Pfeiffer RM, Brownell I, et al. JAMA Dermatology. 2025;161(1):47-55. doi:10.1001/jamadermatol.2024.4607.

2. Diagnosis and Treatment of Merkel Cell Carcinoma: European Consensus-Based Interdisciplinary Guideline - Update 2022. Gauci ML, Aristei C, Becker JC, et al. European Journal of Cancer (Oxford, England : 1990). 2022;171:203-231. doi:10.1016/j.ejca.2022.03.043.

3. Merkel Cell Carcinoma. National Comprehensive Cancer Network. Updated 2025-10-24.

4. Adjuvant Radiotherapy for Merkel Cell Carcinoma: A Systematic Review and Meta-Analysis. Petrelli F, Ghidini A, Torchio M, et al. Radiotherapy and Oncology : Journal of the European Society for Therapeutic Radiology and Oncology. 2019;134:211-219. doi:10.1016/j.radonc.2019.02.015.

5. Combined Nivolumab and Ipilimumab With or Without Stereotactic Body Radiation Therapy for Advanced Merkel Cell Carcinoma: A Randomised, Open Label, Phase 2 Trial. Kim S, Wuthrick E, Blakaj D, et al. Lancet (London, England). 2022;400(10357):1008-1019. doi:10.1016/S0140-6736(22)01659-2.

6. Adjuvant Immunotherapy With Nivolumab Versus Observation in Completely Resected Merkel Cell Carcinoma (ADMEC-O): Disease-Free Survival Results From a Randomised, Open-Label, Phase 2 Trial. Becker JC, Ugurel S, Leiter U, et al. Lancet (London, England). 2023;402(10404):798-808. doi:10.1016/S0140-6736(23)00769-9.

4. ¿POR QUÉ ES ESPECIAL ESTE CASO?

1. Los CCM aparecen típicamente en zonas fotoexpuestas (cara, cabeza, extremidades), mientras que este tumor se localizaba a nivel lumbar, una localización anatómica inusual.

2. Este paciente es inmunocompetente pero este tipo de tumor es más frecuente en pacientes que presentan algún grado de inmunodepresión (edad avanzada frágil, tratamientos inmunosupresores, enfermedades crónicas, VIH, trasplante).

Aunque el CCM es relativamente radiosensible, no siempre responde de forma tan favorable en casos con ILV o con afectación extranodal. En este paciente se observa muy buena tolerancia clínica y excelente respuesta local, aunque es poco tiempo de evolución para valorar la eficacia de la radioterapia.

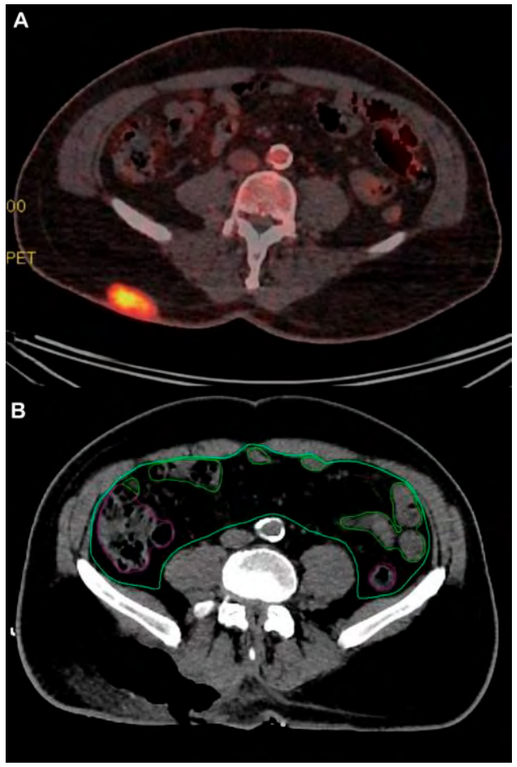

Imagen A. PET TC inicio (junio 2025). Imagen B. Enfisema subcutáneo observado en el TAC de planificación de radioterapia.

LA PIEL COMO ESPEJO DEL CÁNCER HEREDITARIO: SÍNDROME DE MUIR-TORRE

Autores: Ana Romero Alfaro[1], Fátma Ruiz Ramírez[1], Marina López Moreno[1], Rocío Galán Moral[1], María García Obrero[1]
Centro: 1. Departamento de Oncología Médica. Hospital General Universitario de Ciudad Real
Correo electrónico: anaromeroalfaro1997@gmail.com

1. INTRODUCCIÓN

El Síndrome de Muir-Torre (SMT) es una variante infrecuente del Síndrome de Lynch, caracterizada por múltiples neoplasias cutáneas sebáceas y tumores viscerales metacrónicos o sincrónicos (1). Su base molecular reside en alteraciones germinales en los genes de reparación de errores de emparejamiento del ADN (Mismatch Repair, MMR) —MLH1, MSH2, MSH6 y PMS2—, siendo las variantes en MSH2 las más frecuentemente identificadas (2). Presentamos el caso de una paciente con diagnóstico tardío de SMT, portadora de una variante probablemente patogénica en MSH6, que desarrolló un carcinoma sebáceo periocular como manifestación centinela del síndrome (5,6).

2. CASO CLÍNICO

a) Anamnesis

Mujer de 85 años con antecedentes de hipertensión arterial y síndrome ansioso-depresivo, sin hábitos tóxicos conocidos. En seguimiento activo por Dermatología por queratoacantomas de repetición. Entre sus antecedentes quirúrgicos destacan carcinoma endometrial en estadio precoz diagnosticado e intervenido mediante histerectomía a los 66 años, y un carcinoma medular de mama izquierda localizado diagnosticado a los 75 años, tratado con mastectomía y quimio-radioterapia adyuvante.

La historia familiar resultaba especialmente llamativa, con acumulación de neoplasias sugestivas de síndrome hereditario: hermana con carcinoma de páncreas (64 años) con déficit de MSH2/MSH6; sobrina con carcinoma urotelial infiltrante de alto grado (50 años); padre con carcinoma prostático (66 años); tía paterna con carcinoma endometrial (45 años); hijo con cáncer de recto (57 años); hija con carcinoma endometrial (54 años); y otra hija con tumor carcinoide pulmonar (39 años) (Gráfica 1).

Cumpliendo criterios de alto riesgo de síndrome hereditario de mama y ovario (no portadora de variante patogénica en BRCA1/BRCA2) y criterios de Amsterdam II para Síndrome de Lynch. El estudio inmunohistoquímico demostró pérdida de expresión proteica de MSH6, identificándose una variante de significado incierto en MSH6 (c.3694_3696delGTT, p.Val1232del), reclasificada en 2023 como variante probablemente patogénica.

Desde 2016, la paciente participa activamente en programa de cribado intensivo por Síndrome de Lynch, sin evidencia de nuevas lesiones malignas tras tratamiento radical.

b) Pruebas complementarias y diagnóstico

En agosto de 2024, consultó por lesión palpable en párpado superior derecho de crecimiento progresivo de un año de evolución (Imagen 1). La biopsia demostró celularidad compatible con carcinoma sebáceo, procediéndose a exéresis con confirmación de carcinoma sebáceo moderadamente diferenciado (G2) y pérdida de expresión germinal de MSH6 mediante inmunohistoquímica (6,7).

Simultáneamente, Dermatología identificó y resecó en enero de 2025 una nueva lesión cutánea epidermoide supraciliar izquierda. En el estudio de extensión se evidenció un engrosamiento vesical de comportamiento neoplásico, no visible previamente. Posteriormente se confirmaría anatomopatológicamente, tratándose de una neoplasia urotelial no músculo-invasiva.

La presencia de un tumor sebáceo metacrónico sobreañadido a los antecedentes oncológicos personales y familiares hace que la paciente cumpla criterios diagnósticos de SMT (3,5), confirmados mediante el Mayo Muir-Torre Syndrome Risk Score, con una puntuación máxima de 5/5 (9). Este resultado avala la indicación de estudio genético germinal de los genes MMR, ya previamente realizado y positivo para la variante en MSH6.

c) Tratamiento y evolución

Ante márgenes afectos del carcinoma sebáceo periocular, se administró radioterapia local adyuvante (4,6). La lesión epidermoide supraciliar contralateral fue resecada con márgenes libres, sin requerir tratamiento complementario.

d) Situación clínica actual

La paciente mantiene seguimiento coordinado multidisciplinar entre Oncología Médica, Dermatología, Oftalmología y Urología, lo que permite optimizar el manejo de este síndrome complejo, conforme a las recomendaciones internacionales de seguimiento gen-específicas para portadores de variantes en MSH6 (10).

3. COMENTARIOS / DISCUSIÓN

El SMT es una variante fenotípica infrecuente del Síndrome de Lynch, con una prevalencia estimada en torno al 9 % entre los pacientes con Síndrome de Lynch (1,5). Presenta predilección por el sexo masculino (ratio 3:2) y una edad media de presentación cutánea de 53 años (3,4), circunstancia que otorga especial relevancia a este caso, dado que la paciente desarrolló la lesión sebácea periocular en la novena década de la vida.

La fisiopatología se basa en variantes inactivadoras de los genes MMR (MLH1, MSH2, MSH3, MSH6, PMS2), cuya pérdida de función condiciona IMS y acumulación progresiva de mutaciones somáticas (3,4). En aproximadamente un tercio de los casos no se identifican variantes patogénicas en MMR ni IMS, definiéndose entonces el SMT tipo 2, asociado a inactivación bialélica del gen MUTYH (cromosoma 1p), de herencia autosómica recesiva (1,4,5).

Desde el punto de vista clínico, el diagnóstico requiere al menos un tumor sebáceo cutáneo (adenoma, carcinoma o queratoacantoma con diferenciación sebácea) y al menos una neoplasia visceral asociada al espectro Lynch (3,5). Los tumores sebáceos más frecuentes son los adenomas y carcinomas sebáceos, con predilección por la región cervicofacial y, de forma excepcional, periocular. Esta localización resulta especialmente llamativa dado que, como señalan Eiger-Moscovich et al., la mayoría de los tumores sebáceos asociados a SMT se localizan en piel no periocular, existiendo diferencias en el perfil mutacional (TP53, RB1, FHIT) respecto a los de otras localizaciones (6,7).

La herramienta de cribado recomendada es el Mayo MTS Risk Score, que estratifica el riesgo de SMT en pacientes con tumores sebáceos: primera presentación antes de los 60 años (1 punto), dos o más tumores sebáceos (2 puntos), historia personal de neoplasia asociada a Lynch (1 punto) e historia familiar de neoplasia asociada a Lynch (1 punto). Una puntuación ≥ 2 indica alto riesgo y justifica el estudio genético germinal de MMR (9). Nuestra paciente obtuvo la puntuación máxima de 5, coherente con el diagnóstico confirmado.

Desde el punto de vista terapéutico, el manejo

debe ser multidisciplinar (3,5). El tratamiento local de los tumores sebáceos incluye la exéresis quirúrgica con márgenes libres; en caso de márgenes afectos, la radioterapia adyuvante local constituye una opción válida (4). Para las neoplasias viscerales, el tratamiento sigue las guías específicas de cada tumor. Es relevante destacar que los tumores con deficiencia de MMR (dMMR) o IMS-alta presentan elevada sensibilidad a los inhibidores de puntos de control inmunitario; Pembrolizumab cuenta con aprobación tissue-agnostic en tumores sólidos dMMR/IMS-alta avanzados refractarios a tratamiento estándar a partir del estudio KEYNOTE-158 (11), y Dostarlimab dispone de indicación específica en carcinoma endometrial dMMR avanzado o recurrente, lo que abre perspectivas terapéuticas relevantes en el espectro de neoplasias asociadas al Síndrome de Lynch (11).

El seguimiento de los pacientes con SMT debe adaptarse al protocolo del Síndrome de Lynch, con un enfoque gen-específico actualmente recomendado por las guías europeas EHTG/ESCP (Mallorca, 3ª edición) (10). Para portadores de variantes en MLH1 o MSH2, se recomienda colonoscopia bienal o trienal desde los 25 años; para portadores en MSH6 y PMS2, el inicio puede demorarse hasta los 35 años con intervalos de 2-3 y hasta 5 años, respectivamente, dada la menor penetrancia y aparición más tardía (10). Se recomienda asimismo revisión dermatológica semestral o anual (3,4), citología y analítica urinaria anuales, cribado ginecológico anual y discusión individualizada de gastroscopia. El estudio genético en cascada de los familiares de primer grado es imperativo (5,8).

Este caso ilustra un aspecto clave: el 22 % de los tumores sebáceos en SMT preceden al diagnóstico de la neoplasia visceral (8), lo que subraya el papel centinela de las lesiones cutáneas. En el caso descrito, la identificación del carcinoma sebáceo periocular condujo al diagnóstico definitivo de SMT y motivó la búsqueda activa de nuevas neoplasias viscerales, detectándose la neoplasia urotelial vesical, en una paciente con antecedentes familiares de carcinoma urotelial.

4. BIBLIOGRAFÍA

1. Bagga E, Innes D, Leung E. Looking beyond the surface: Muir Torre syndrome. Arch Clin Cases. 2023;10(3):119-122. doi:10.22551/2023.40.1003.10255

2. Eiger-Moscovich M, Eagle RC Jr, Shields CL, et al. Muir-Torre Syndrome Associated Periocular Sebaceous Neoplasms: Screening Patterns in the Literature and in Clinical Practice. Ocul Oncol Pathol. 2020;6(4):226-237. doi:10.1159/000504984

3. Trehan S, Singh G, Goswami K, et al. Muir-Torre Syndrome: A Case Report and a Literature Review of Genetic Insights and Cancer Surveillance. Cureus. 2024;16(7):e65828. doi:10.7759/cureus.65828

4. Roberts ME, Riegert-Johnson DL, Thomas BC, et al. A clinical scoring system to identify patients with sebaceous neoplasms at risk for the Muir-Torre variant of Lynch syndrome. Genet Med. 2014;16(9):711-716. doi:10.1038/gim.2014.19

5. Ponti G, de Leon MP. Muir-Torre syndrome. Lancet Oncol. 2005;6(12):980-987. doi:10.1016/S1470-2045(05)70465-4

6. John AM, Schwartz RA. Muir-Torre syndrome (MTS): an update and approach to diagnosis and management. J Am Acad Dermatol. 2016;74(3):558-66. doi:10.1016/j.jaad.2015.09.074

7. Le S, Ansari U, Mumtaz A, et al. Lynch Syndrome and Muir-Torre Syndrome: An update and review on the genetics, epidemiology, and management of two related disorders. Dermatol Online J. 2017;23(11). doi:10.5070/D32311037239

8. Singh RS, Grayson W, Redston M, et al. Site and tumor type predicts DNA mismatch repair status in cutaneous sebaceous neoplasia. Am J Surg Pathol. 2008;32(6):936-942. doi:10.1097/PAS.0b013e31815b0cc2

9. Everett JN, Raymond VM, Dandapani M, et al. Screening for germline mismatch repair mutations following diagnosis of sebaceous neoplasm. JAMA Dermatol. 2014;150(12):1315-1321. doi:10.1001/jamadermatol.2014.1217

5. ¿POR QUÉ ES ESPECIAL ESTE CASO?

1. La presentación clínica como carcinoma sebáceo periocular en una paciente octogenaria con Síndrome de Lynch conocido representa una manifestación inusual del Síndrome de Muir-Torre, dado que la localización periocular es excepcional y suele presentarse en edades más jóvenes.
2. El caso ejemplifica la complejidad diagnóstica del Síndrome de Muir Torre en pacientes con Síndrome de Lynch previamente conocido: la variante MSH6, reclasificada como probablemente patogénica en 2023, fue la clave molecular que unificó las múltiples neoplasias cutáneas y viscerales en un único diagnóstico sindrómico.
3. La identificación del engrosamiento vesical como hallazgo incidental en el TC de extensión, en el contexto del diagnóstico de SMT y con historia familiar de carcinoma urotelial, refleja el impacto clínico directo del reconocimiento oportuno del síndrome sobre la vigilancia activa de nuevas neoplasias viscerales.

Imagen 1: Lesión palpable en párpado superior derecho

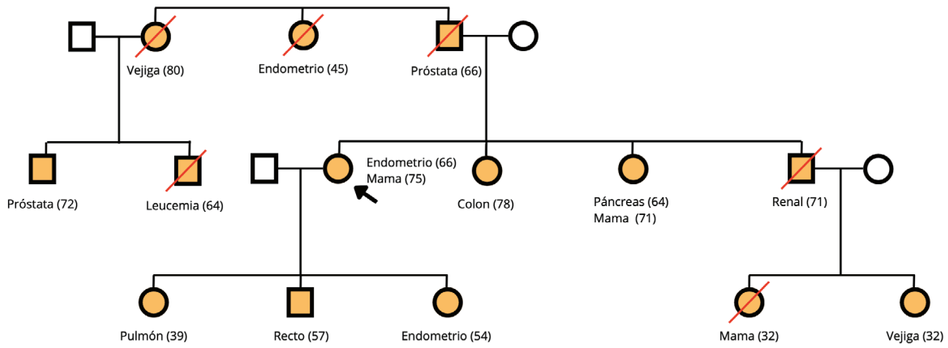

Gráfica 1: Genograma del caso clínico

MELANOMA ANORRECTAL PRIMARIO METASTÁSICO TRATADO CON RADIOTERAPIA HIPOFRACCIONADA CONCOMITANTE A NIVOLUMAB SEGUIDO DE IPILIMUMAB EN SEGUNDA LÍNEA: RESPUESTA DISOCIADA Y COMPLICACIONES EN EL CONTEXTO DE PROGRESIÓN TUMORAL

Salgado P., Camacho C., Gaziello Z., Zaragoza L.
Hospital Universitario Fundación Jiménez Díaz, Madrid.
Email: patricia.salgon19@gmail.com

1. INTRODUCCIÓN

El melanoma mucoso primario anorrectal es una neoplasia extremadamente rara, con una incidencia de 0,3-1 caso por millón de habitantes y año. Representa el 0,4-1,6 % de todos los melanomas malignos y menos del 1 % de los tumores colorrectales. Predomina en el sexo femenino y suele diagnosticarse en estadios avanzados debido a síntomas inespecíficos como rectorragia, tenesmo y dolor anal.

La tasa de metástasis al diagnóstico alcanza el 60-80 %, y la respuesta a la inmunoterapia es inferior a la observada en el melanoma cutáneo. El pronóstico es desfavorable, con una mediana de supervivencia global (SG) de 12-24 meses en enfermedad metastásica y una supervivencia a los 5 años inferior al 20 %. No existe tratamiento estándar consolidado: la cirugía radical es controvertida en estadios avanzados, la quimioterapia tiene escasa eficacia y la inmunoterapia (anti-PD-1 ± anti-CTLA-4) presenta tasas de respuesta objetiva (TRO) del 20-37 %, habitualmente superiores en tumores PD-L1 positivos. La Radioterapia estereotáxica corporal (SBRT) se emplea principalmente como herramienta de control local sintomático.

Presentamos un caso de melanoma anorrectal metastásico tratado con SBRT concomitante a nivolumab seguido de ipilimumab en segunda línea, que ilustra las limitaciones terapéuticas en este tumor de baja prevalencia.

a) Anamnesis

Mujer de 46 años, sin antecedentes personales de interés, que consultó en múltiples ocasiones en urgencias por rectorragia intermitente, tenesmo, dificultad evacuatoria e incontinencia fecal ocasional.

b) Exploración física

Fisura anal anterior. Exploración rectal digital limitada por dolor intenso.

c) Pruebas complementarias (marzo 2024)

- Manometría y rectoscopia: masa indurada en pared anterior del recto.
- Anatomía patológica: melanoma infiltrante. Inmunohistoquímica positiva para Melan- A, S-100, HMB-45, SOX-10 y PRAME; negativo para P40, CD56, CD45, CK7 y CDX2.
- Perfil molecular: PD-L1 positivo, BRAF wild-type, sin inestabilidad de microsatélites.
- RM y TC-TAP: masa anorrectal infiltrante con metástasis hepáticas y pulmonares.
- PET-TAC: afectación ganglionar, hepática, pulmonar, ósea y de partes blandas.

d) Diagnóstico

Melanoma maligno primario anorrectal metastásico (abril 2024), PD-L1 positivo, BRAF wild- type.

e) Tratamiento y evolución

Tras evaluación multidisciplinar se descartó la cirugía radical abdominoperineal. Se inició tratamiento paliativo con radioterapia hipofraccionada (25-30 Gy en 5 fracciones) concomitante a nivolumab. Se obtuvo buena respuesta local y control sintomático, pero progresión disociada sistémica. En enero 2025 se inició ipilimumab en segunda línea. En febrero 2025 presentó anemia grave secundaria a sangrado por progresión tumoral, abscesificación hepática con bacteriemia y hipertransaminasemia grado 2. Tras el segundo ciclo se derivó a cuidados paliativos.

f) Situación actual clínica

La paciente falleció en marzo de 2025 en su país de origen (Bolivia), con una supervivencia global de 11 meses.

2. DISCUSIÓN

Este caso ilustra la extrema rareza y agresividad del melanoma anorrectal metastásico. La combinación de SBRT hipofraccionada + nivolumab permitió un excelente control local sintomático y respuesta metabólica parcial, a pesar de la radioresistencia relativa de estos tumores. Sin embargo, se evidenció una respuesta disociada con progresión sistémica rápida, característica del melanoma mucosal.

En segunda línea, el tratamiento con ipilimumab se asoció a progresión tumoral con anemia grave secundaria a sangrado digestivo e infección de metástasis hepáticas, junto con hipertransaminasemia grado 2. La decisión de evitar cirugía radical abdominoperineal fue adecuada.

En conclusión, la SBRT hipofraccionada concomitante a anti-PD-1 constituye un puente paliativo eficaz para el control local y sintomático en el melanoma anorrectal metastásico. No obstante, el pronóstico global sigue siendo sombrío y el manejo en segunda línea resulta especialmente complejo en pacientes frágiles con progresión tumoral activa.

3. ¿POR QUÉ ES ESPECIAL ESTE CASO?

- Melanoma anorrectal primario metastásico extremadamente raro (<1 caso por millón de habitantes/año), con comportamiento agresivo y supervivencia global de solo 11 meses pese a tratamiento multimodal.
- Excelente respuesta locorregional y control sintomático con radioterapia hipofraccionada concomitante a nivolumab, seguida de progresión disociada sistémica, patrón clásico del melanoma mucosal.
- Documentación detallada de las complicaciones en segunda línea con ipilimumab, con cuidadosa diferenciación entre progresión tumoral (anemia grave por sangrado digestivo e infección de metástasis hepáticas) y hipertransaminasemia grado 2 en un contexto de difícil atribución causal.

4. BIBLIOGRAFÍA

1. Chen H, et al. Incidence, surgical treatment, and prognosis of anorectal melanoma from the SEER database. Medicine (Baltimore). 2016;95(7):e2770.

2. Hafızoğlu E, et al. Anorectal Malignant Melanoma: Diagnostic Pitfalls and Survival Outcomes. Diagnostics (Basel). 2025;15(10):2086.

3. Zhang F, et al. Survival and Prognosis for Patients with Rectal Melanomas. J Invest Surg. 2024;37(1):2302564.

4. NCCN Guidelines: Melanoma (Cutaneous/ Mucosal). Version 1.2026.

5. ESMO Guidelines: Mucosal Melanoma (Supplementary). Ann Oncol. 2025 (updates).

6. D'Angelo SP, et al. Efficacy and Safety of Nivolumab Alone or in Combination With Ipilimumab in Patients With Mucosal Melanoma. J Clin Oncol. 2017;35(1):28-36.

7. Sherling K, et al. Immunotherapy for mucosal melanoma. Ann Transl Med. 2019;7(13):289.

8. Smart AC, et al. Multicenter Evaluation of Radiation and Immune Checkpoint Inhibition for Mucosal Melanoma. Pract Radiat Oncol. 2024;14(3):e191-e200.

9. Cerbon D, et al. Abscopal effect observed in visceral and osseous metastases after liver SBRT in combination with nivolumab and relatlimab for sinonasal mucosal melanoma. Front Oncol. 2023;13:1143335.

10. Wallington DG, et al. Complete and Durable Response After Radiation Therapy to Primary Tumor Site of a Patient With Metastatic Anorectal Mucosal Melanoma With Oligoprogression on Nivolumab. Adv Radiat Oncol. 2020;5(5):1021-1025.

11. Sakai H, et al. Long-term response to ipilimumab after nivolumab failure in a case of anorectal melanoma. Mol Clin Oncol. 2020;13(2):63-66.

12. Lopez-Cutipa EF, et al. Primary anorectal melanoma: report of two cases. J Surg Case Rep. 2025;2025(6):rjaf376.

5. ¿POR QUÉ ES ESPECIAL ESTE CASO?

- Melanoma anorrectal primario metastásico extremadamente raro (<1 caso por millón de habitantes/año), con comportamiento agresivo y supervivencia global de solo 11 meses a pesar de un abordaje multimodal intensivo.

- Excelente respuesta locorregional y control sintomático completo con radioterapia hipofraccionada concomitante a nivolumab, seguido de una respuesta disociada sistémica, patrón clásico, pero bien documentado en melanoma mucosal.

- Descripción detallada y rigurosa de las complicaciones en segunda línea con ipilimumab, con cuidadosa atribución causal que diferencia claramente la progresión tumoral (anemia grave por sangrado digestivo e infección de metástasis hepáticas) del posible componente inmunomediado (hipertransaminasemia grado 2), en un contexto de decisión terapéutica compartida con la paciente.

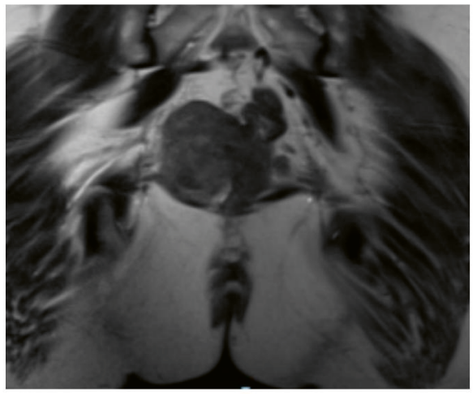

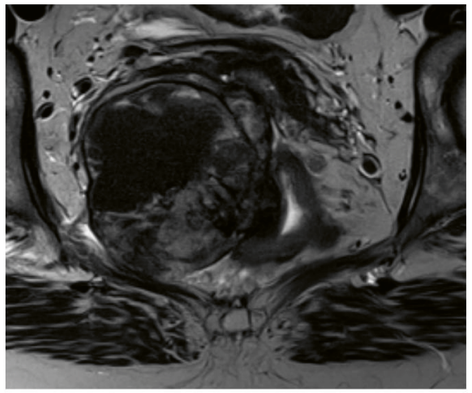

Imagen 1 y 2. RMN Rectal al diagnóstico.

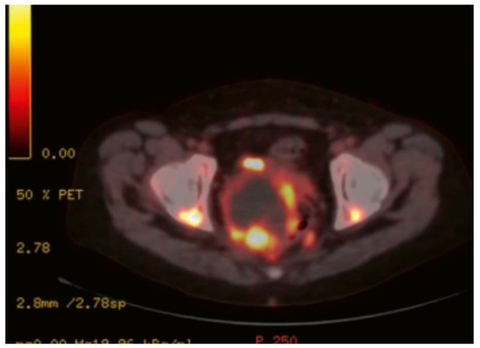

Imagen 3. PET-TAC al diagnostico

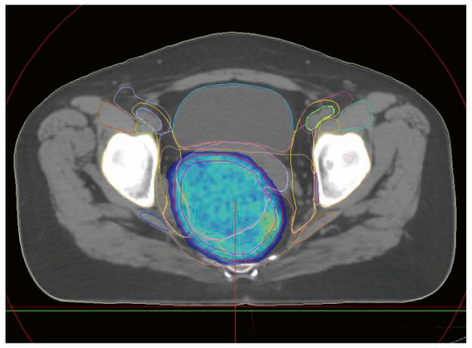

Imagen 4. Volumen de tratamiento de radioterapi

4. Tumores De Cabeza Y Cuello

CONTROL LOCAL EXCELENTE EN CARCINOMA ADENOIDE QUÍSTICO T1 DE PALADAR BLANDO CON MÁRGENES MUY CERCANOS: VALOR DE LA RADIOTERAPIA ADYUVANTE EN TUMOR DE GLÁNDULA SALIVAR MENOR DE COMPORTAMIENTO IMPREDECIBLE

Salgado P., Camacho C., Eguino J.M., Luna J.
Hospital Universitario Fundación Jiménez Díaz, Madrid.
Patricia.salgon19@gmail.com

1. INTRODUCCIÓN

El carcinoma adenoide quístico (ACC) representa el 10-25 % de los tumores malignos de glándulas salivales menores y menos de un 1% de los tumores de cabeza y cuello. Se caracterizada por crecimiento lento pero infiltrante, alta propensión a afectación perineural y vascular, además de a las recurrencias locales tardías, entre un 30-60% pese a resección. En el paladar blando, la localización más frecuente en jóvenes suele presentarse como una masa submucosa asintomática o con molestia leve. Presenta un pronóstico favorable en estadio inicial (T1-2N0M0: supervivencia a los 5 años 70-90%, a los 10 años 50-70%), pero declina por recurrencias y metástasis pulmonares tardías hasta en aproximadamente el 40-50%.

El tratamiento estándar consiste en: la resección amplia + radioterapia (RT) adyuvante en todos los estadios ACC resecados. Según guías NCCN, ESMO y ASCO 2024-2026, las dosis estándar son entre 60-66 Gy postquirúrgicas, especialmente en casos con márgenes cercanos o positivos y/o afectación perineural.

Presentamos en este caso, un paciente con un ACC de paladar blando T1 con márgenes muy cercanos (0.053 mm) tratado con exéresis + RT adyuvante 66 Gy/30 fx, logrando control local sin recidiva a los 12 meses, ilustrando la eficacia de la Radioterapia en prevención de recurrencia temprana en tumor raro con alto riesgo tardío.

a) Anamnesis

Varón de 35 años acude septiembre 2024 a consulta maxilofacial por tumoración palatina izquierda de meses evolución, asintomática; sin dolor, molestia, sangrado, supuración ni ulceración.

b) Exploración física

Tumoración palatina izquierda 1.5 cm diámetro mayor, elástica. Sin otras lesiones intraorales ni signos inflamatorios.

c) Pruebas complementarias

- RM cuello (septiembre 2024): lesión redondeada submucosa parasagital izquierda paladar blando, aproximadamente de 1.1 cm eje mayor, captación intensa y con área central hipocaptante sugestiva tumor mixto glándula salivar menor.
- Anatomía patológica:
- PAAF (11/09/2024): citología no diagnóstica.
- Biopsia inicial: no concluyente.
- Exéresis (28/11/2024): inicialmente no diagnóstica.
- Reexéresis/ampliación márgenes (08/01/2025): carcinoma adenoide quístico; márgenes cercanos (más próximo 0.053 mm).

d) Diagnóstico

Carcinoma adenoide quístico T1N0M0 paladar blando.

e) Tratamiento

Tras una primera biopsia inicial no concluyente, se realizó la exéresis de la lesión el 28/11/2024. Un mes después con el resultado de la anatomía patológica de ACC, se realizó la ampliación de márgenes ya que se presentaban márgenes cercanos, a 0.053 mm.

Se presentó el caso en el comité de tumores de cabeza y cuello en el que se decidió manejo adyuvante con RT por márgenes cercanos y comportamiento ACC de alto riesgo recurrencia.

Entre febrero- abril 2025, recibió 66 Gy/30 fx (2.2 Gy/fx, 5 días/semana).

Durante el tratamiento la toxicidad aguda que presentó el paciente consistió en mucositis G2-3, muguet oral, odinodisfagia mal controlada, pérdida peso, astenia, nerviosismo, ansiedad y aumento fístula oronasal adyacente colgajo. Se realizó el manejo sintomático y el paciente pudo finalizar el tratamiento radioterápico.

f) Situación clínica actual

En las revisiones post-RT, presentó mejoría progresiva síntomas. En julio 2025, ya había resuelto la odinodisfagia sin precisar analgesia. La fístula oronasal redujo tamaño, pero persistió, sin inflamación peri oficial ni telangiectasias.

En los controles de imagen posterior; el primero de ellos en agosto 2025, y el último en marzo 2026, presentó cambios postquirúrgicos y post-radioterapia sin signos de recidiva o enfermedad a distancia por Tomografía axial computarizada (TAC).

Actualmente el paciente persiste con buen estado general, mejor estado anímico y con excelente recuperación de la toxicidad aguda presentada durante el tratamiento. Persiste el defecto oro nasal, aunque de menor tamaño, pendiente de valoración de opciones quirúrgicas.

2. DISCUSIÓN

Este caso resalta la rareza del ACC en el paladar blando, se trata de un tumor infrecuente y su comportamiento es impredecible; crecimiento lento pero infiltrante, con recurrencias locales tardías pese resección (entre 30-60% a 10-20 años).

En estadio inicial, T1N0M0 con márgenes muy cercanos, la radioterapia adyuvante, logra control local excelente sin recidiva a los 12 meses.

La radioterapia adyuvante postquirúrgica se recomienda en todos los ACC resecados (NCCN/ESMO/ASCO 2024-2026), con dosis estándar de 60-66 Gy. En casos con márgenes positivos, muy cercanos o invasión perineural, se aconseja escalar a 66-70 Gy. Esta aproximación reduce la recurrencia local en un 20-50% respecto a la cirugía exclusiva, aunque el riesgo de fallo tardío permanece elevado por la biología infiltrante y perineural del tumor.

La toxicidad aguda (mucositis G2-3, odinodisfagia, pérdida peso) es manejable, con secuelas crónicas como pueden ser la fístula o las telangiectasias esperables en RT paladar. La ausencia de recidiva temprana refuerza el uso de la RT adyuvante en márgenes cercanos, donde cirugía sola tiene alto riesgo.

Mensaje clave: En los ACC de glándula salivar

menor estadio inicial con factores adversos como márgenes cercanos, la RT adyuvante ofrece control local duradero y puente para seguimiento prolongado por el alto riesgo de recurrencia local o metástasis tardía.

Es necesario el desarrollo de ensayos para optimizar las dosis y fraccionamiento, así como el desarrollo de biomarcadores para poder individualizar el manejo a cada paciente.

3. ¿POR QUÉ ES ESPECIAL ESTE CASO?

- El Carcinoma adenoide quístico de paladar blando T1 es infrecuente y presenta un comportamiento impredecible con recurrencias tardías a nivel local y metástasis a distancia, pero alcanza control local excelente sin recidiva ni metástasis a los 12 meses post-RT adyuvante.
- En el caso de márgenes muy cercanos, tras ampliación quirúrgica se manejan con radioterapia con dosis de aproximadamente 66 Gy/30 fx, logrando la resolución de síntomas progresiva y ausencia del resto tumoral en imagen control.
- La toxicidad aguda es manejable sintomáticamente y las secuelas crónicas leves ilustran el beneficio de la radioterapia adyuvante en prevención de la recurrencia precoz.

4. BIBLIOGRAFÍA

1. NCCN Guidelines: Head and Neck Cancers. Version 1.2026. National Comprehensive Cancer Network. 2025.

2. Geiger JL, et al. Management of Salivary Gland Malignancy: ASCO Guideline. J Clin Oncol. 2021;39(6):667-677.

3. Stawarz K, et al. Current landscape and future directions of therapeutic strategies in adenoid cystic carcinoma. Oncol Lett. 2025;29(3):148.

4. Bouchlarhem S, et al. Hard palate adenoid cystic carcinoma: surgical resection and reconstruction. PMC. 2025.

5. Rodriguez-Russo CA, et al. Radiation Therapy for Adenoid Cystic Carcinoma. Cancers (Basel). 2021;13(24):6335.

6. Augustin E, et al. Long-Term Outcomes Following Proton Therapy for ACC. Int J Part Ther. 2024.

7. Chang YL, et al. Treatment of Adenoid Cystic Carcinoma of the Palate. Ear Nose Throat J. 2025.

8. Ullah A, et al. Salivary gland adenoid cystic carcinoma in the U.S. Am J Otolaryngol. 2024.

9. Romanò R, et al. Adenoid cystic carcinoma of minor salivary glands. Expert Rev Anticancer Ther. 2024.

10. Yin YT, et al. Long-term survival of subglottic adenoid cystic carcinoma. Front Oncol. 2025.

11. Dillon PM, et al. Adenoid cystic carcinoma: a review of clinical features, treatment and outcomes. Oral Oncol. 2023;136:106272.

12. Coca-Pelaz A, et al. Adenoid cystic carcinoma of the head and neck. Head Neck. 2015;37(9):1352-1360.)

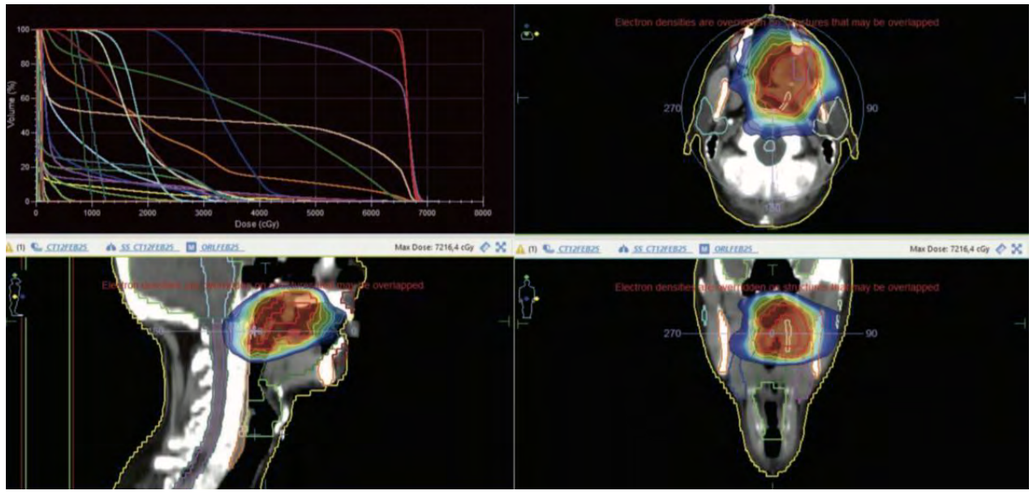

5. Tumores De Origen Desconocido

OPTIMIZACIÓN TERAPÉUTICA EN ADENOCARCINOMA ENTEROIDE MEDIASTÍNICO DE ORIGEN DESCONOCIDO: IMPACTO DEL PERFIL MOLECULAR EN UNA ESTRATEGIA SECUENCIAL PERSONALIZADA

A. López Bonelo, M. Martin Fernández de Soignie, L. González Cortijo, M. Provencio Olmo, J. Miranda Poma
Hospital Universitario Quirónsalud Madrid
Correo electrónico del autor principal: amparolopezbonelo@gmail.com

1. INTRODUCCIÓN

Los carcinomas de origen desconocido constituyen un grupo heterogéneo de neoplasias metastásicas en las que no se identifica el tumor primario a pesar de un estudio diagnóstico completo y exhaustivo. Representan aproximadamente el 3–5% de todos los cánceres y su manejo supone un reto clínico debido a la ausencia de guías terapéuticas específicas (1,2).

Dentro de este grupo, los adenocarcinomas con diferenciación enteroide son particularmente infrecuentes fuera del tracto gastrointestinal. Su aparición en localizaciones como el mediastino plantea un complejo diagnóstico diferencial que incluye tumores tímicos raros o neoplasias derivadas de tumores germinales. En este contexto, la inmunohistoquímica y la caracterización molecular mediante secuenciación masiva (NGS) adquieren un importante papel en la orientación del tratamiento (2,3).

Se presenta el caso de una paciente con adenocarcinoma enteroide metastásico de probable origen tímico, en el que la integración de datos histológicos y moleculares permitió una estrategia terapéutica personalizada, incluyendo el uso de terapias dirigidas anti-HER2, con un significativo impacto en su supervivencia.

2. CASO CLÍNICO

a) Anamnesis

Mujer de 65 años con antecedentes personales de hipertensión arterial, diabetes mellitus tipo 2, angina estable, asma bronquial y antecedentes quirúrgicos de colecistectomía y faquectomía. Como antecedente familiar, destaca padre fallecido por cáncer de pulmón.

Consultó en enero de 2020 por cuadro de opresión torácica y dolor dorsal de reciente aparición.

b) Exploración física

La paciente presentaba buen estado general, con un estado funcional ECOG 0. La auscultación cardiaca era rítmica, sin soplos. En la auscultación pulmonar se objetivaban sibilancias bilaterales con murmullo vesicular conservado. El abdomen no mostraba hallazgos relevantes.

c) Pruebas complementarias

Se realizó un TAC de tórax que reveló una masa sólida con diámetros aproximados de 39 x 31 x 42 mm en mediastino anterior, adyacente a pericardio y esternón, sin signos macroscópicos de infiltración local. El PET-TAC mostró hipercaptación tanto en la masa mediastínica como en un implante subcapsular hepático en segmento VIII de 17 x 37,5 mm, así como en un nódulo tiroideo hipodenso. Se realizó una biopsia con aguja gruesa (BAG) del nódulo perihepático, informada como adenocarcinoma sugestivo de origen intestinal. Ante estos hallazgos, se completó estudio con gastroscopia, colonoscopia y resonancia magnética abdominal, sin evidencia de tumor primario. Por otro lado, se hizo ecografía tiroidea y punción aspiración con aguja fina (PAAF), que identificó un nódulo folicular benigno (Bethesda II). Los marcadores tumorales fueron normales.

Para obtener muestra de tejido de la masa mediastínica que permitiese diagnóstico definitivo, se realizó una cirugía torácica para exéresis parcial de tumor. La anatomía patológica fue compatible con adenocarcinoma enteroide, con inmunohistoquímica positiva para CK20 y CDX2, permitiendo descartar un timoma. Con estos hallazgos, se planteó el siguiente diagnóstico diferencial: adenocarcinoma enteroide primario tímico o adenocarcinoma enteroide sobre tumor germinal.

d) Diagnóstico

Adenocarcinoma enteroide metastásico de origen desconocido, probablemente primario tímico, estadio IV, con afectación pleural y hepática, irresecable.

e) Tratamiento y evolución

Se inició tratamiento sistémico con carboplatino y paclitaxel, que posteriormente fue sustituido por carboplatino y pemetrexed debido a una reacción alérgica. Aunque la inmunohistoquímica sugería diferenciación enteroide, la ausencia de identificación de un tumor primario digestivo tras un estudio exhaustivo llevó a considerar inicialmente el caso como un carcinoma de origen desconocido, iniciándose un esquema basado en platino de acuerdo con las recomendaciones terapéuticas para esta entidad. Tras ocho ciclos, la paciente continuó con mantenimiento con pemetrexed hasta mayo de 2022 (22 ciclos), momento en el que se objetivó progresión de la enfermedad.

Posteriormente, y dada la orientación histológica hacia un fenotipo enteroide, se inició una segunda línea con FOLFIRI, que tuvo que suspenderse por mala tolerancia (náuseas y vómitos grado 2-3). Ante esta situación, se realizó un estudio molecular mediante NGS sobre la muestra inicial que reveló amplificación de ERBB2 (HER2) y mutación en FAM123B. Con estos hallazgos, la paciente fue incluida en un ensayo clínico con un anticuerpo biespecífico CD3/HER2 desde diciembre de 2022 hasta diciembre de 2023, cuando presentó progresión pulmonar.

A continuación, recibió tratamiento con FOLFOX entre enero y mayo de 2024, seguido de una quinta línea dentro de un ensayo clínico con una molécula inhibidora de bromodominio CBP/p300 hasta septiembre de 2024. Tras nueva progresión, se decidió retratamiento con FOLFIRI Finalmente, en mayo de 2025, inició séptima línea con trastuzumab en uso compasivo, que fue suspendido en julio ante deterioro clínico progresivo.

A pesar de la complejidad terapéutica de este tipo de tumores, la paciente alcanzó una supervivencia global aproximada de 5 años con buena calidad de vida, fundamentalmente durante el tratamiento con terapias dirigidas anti-HER2

f) Situación actual

Actualmente, la paciente presenta deterioro funcional progresivo y se encuentra en tratamiento sintomático exclusivo.

3. DISCUSIÓN

El caso refleja aspectos relevantes en el manejo de tumores huérfanos y carcinomas de origen desconocido.

En primer lugar, destaca la rareza del adenocarcinoma enteroide en localización mediastínica, lo que obliga a considerar diagnósticos diferenciales poco frecuentes, como el adenocarcinoma tímico o los tumores derivados de células germinales. La positividad para CK20 y CDX2 orientó hacia una diferenciación intestinal, permitiendo descartar otras entidades como el timoma. Aunque inicialmente el caso se manejó como un carcinoma de origen desconocido y se trató con esquemas estándar basados en platino, la orientación histológica enteroide permitió, tras la progresión a la primera línea, emplear tratamientos utilizados habitualmente en tumores gastrointestinales.

En segundo lugar, este caso reafirma la importancia del estudio molecular en tumores avanzados. La identificación de amplificación de ERBB2 permitió el acceso a terapias dirigidas, incluyendo anticuerpos biespecíficos y trastuzumab, con beneficio clínico significativo. Este enfoque refleja el cambio de paradigma hacia una oncología de precisión que podría basarse en alteraciones moleculares más que en el origen anatómico.

La paciente recibió múltiples líneas de tratamiento, combinando quimioterapia convencional, ensayos clínicos y terapias dirigidas, lo que contribuyó a una supervivencia global prolongada de aproximadamente 5 años, superior a la esperada en este tipo de neoplasias.

Por último, este caso resalta el valor del abordaje multidisciplinar y la inclusión en ensayos clínicos en tumores raros, donde las opciones terapéuticas estándar son limitadas. La integración de datos clínicos, histológicos y genómicos resulta fundamental para optimizar la estrategia terapéutica y mejorar los resultados.

En conclusión, la caracterización molecular debe considerarse una herramienta esencial en el manejo de carcinomas de origen desconocido, ya que puede identificar dianas terapéuticas accionables y modificar de forma significativa la evolución clínica del paciente.

4. BIBLIOGRAFÍA

1. Krämer A, Bochtler T, Pauli C, Baciarello G, Delorme S, Hemminki K, et al. Cancer of unknown primary: ESMO Clinical Practice Guideline for diagnosis, treatment and follow-up. Ann Oncol [Internet]. 2023;34(3):228–46. Disponible en: http://dx.doi.org/10.1016/j.annonc.2022.11.013

2. Varadhachary GR, Raber MN. Cancer of unknown primary site. N Engl J Med [Internet]. 2014;371(8):757–65. Disponible en: http://dx.doi.org/10.1056/NEJMra1303917

3. Ross JS, Wang K, Gay L, Otto GA, White E, Iwanik K, et al. Comprehensive genomic profiling of carcinoma of unknown primary site: New routes to targeted therapies: New routes to targeted therapies. JAMA Oncol [Internet]. 2015;1(1):40–9. Disponible en: http://dx.doi.org/10.1001/jamaoncol.2014.216

5. ¿POR QUÉ ES ESPECIAL ESTE CASO?

1. Presenta un adenocarcinoma con diferenciación enteroide en localización mediastínica, una entidad rara que plantea un complejo diagnóstico diferencial y escasa evidencia en la literatura.
2. Destaca la importancia de la integración de la inmunohistoquímica y la secuenciación masiva para una mejor caracterización del tejido que permitió la identificación de una alteración accionable (ERBB2), clave para orientar terapias dirigidas.

3. Ilustra el beneficio clínico de una estrategia terapéutica secuencial y personalizada, con acceso a ensayos clínicos, logrando una supervivencia prolongada en un carcinoma de origen desconocido.

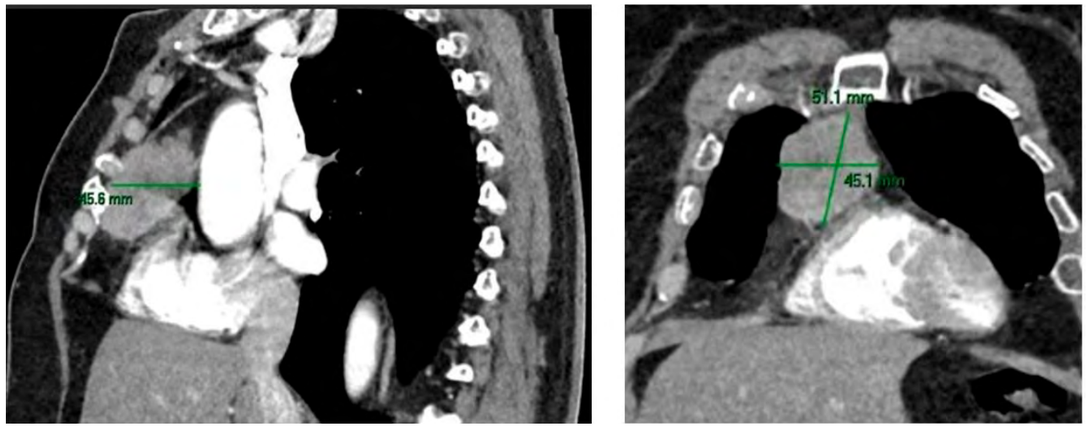

Figura 1: cortes de TAC torácico en el momento del diagnóstico en enero de 2020. Se observa una masa sólida en mediastino anterior, adyacente a pericardio y esternón, sin signos macroscópicos de infiltración local.

ONCOLOGÍA DE PRECISIÓN EN TUMORES RAROS: TUMOR DE ORIGEN DESCONOCIDO (TOD) MEGFR G719S.

Julia Sebastián-Rodríguez1, Julia Tejerina-Peces[1]
[1]Hospital Universitario Marqués de Valdecilla
Correo de correspondencia: julia.sebastian@scsalud.es

1. INTRODUCCIÓN

Los tumores de origen desconocido (TOD) suponen un desafío clínico por su diagnóstico complejo y mal pronóstico, con una mediana de supervivencia inferior a 11 meses (1). Las guías clínicas actuales recomiendan un abordaje diagnóstico estructurado, integrando la evaluación clínico-radiológica, anatomopatológica y, en casos seleccionados, el perfil molecular para orientar decisiones terapéuticas individualizadas (2). Presentamos un caso excepcional por su afectación ósea exclusiva y la identificación de una mutación EGFR rara que permitió un abordaje basado en medicina de precisión.

a) Anamnesis

Varón de 66 años, exfumador, con antecedentes de hipertensión arterial, dislipemia y diabetes mellitus tipo 2. Consulta por dolor dorsal persistente sin otra clínica asociada.

b) Exploración física

ECOG 1 (por dolor). Apofisalgias en vértebras dorsales entre D1 y D10.

c) Pruebas complementarias

• Analítica: hemograma sin alteraciones, bioquímica con elevación de FA 560 UI/L y GGT, bilirrubina y resto de parámetros normales. Marcadores tumorales con elevación de enolasa 45,17 ng/ml, únicamente. PSA normal 0,6 ng/mL.

• Rx columna dorsal: pérdida de altura del muro anterior en varios cuerpos vertebrales dorsales.

• RM columna dorsal: Múltiples focos de infiltración de médula ósea en el esqueleto axial, afectando a D1, D2 y D3, D7, con moderado hundimiento, D10 con leve acuñamiento y hundimiento central.

• Body-TAC: múltiples lesiones mixtas (líticas y esclerosas) ya descritas.

• PET-TAC: múltiples lesiones en esqueleto axial (de hasta 40mm y SUVm 5,9). No se detectan lesiones extra-óseas con elevada actividad metabólica.

• Gammagrafía ósea: múltiples focos hipercaptantes en columna, costillas, pelvis y fémures (Imagen 1).

• Gastro-colonoscopia: sin hallazgos.

• RM cerebral: sin lesiones ocupantes de espacio.

d) Anatomía patológica y estudio molecular

BAG ósea: Metástasis de adenocarcinoma. Microscópico: Fragmentos óseos infiltrados por una neoplasia epitelial maligna que forma nidos sólidos y aisladas estructuras glandulares. Las células muestran citoplasma amplio claro con núcleo desplazado a la periferia.

• IHQ inicial: expresión de CDX2 y negatividad para NKX3.1 y TTF1.

• IHQ ampliada: HER2 ósea: 0+ (negativa)

Biopsia líquida (Foundation One Liquid®): EGFR G719S, ERBB2 S310F, ASXL1 V843fs*24, DNMT3A R736C, GNAS R201H, KDM6A S383fs*3, MSI-H no detectado, 3 mutaciones/Mb.

e) Diagnóstico

Adenocarcinoma de origen desconocido con afectación ósea exclusiva y mutación activadora EGFR G719S (exón 18).

f) Tratamiento

Se inició quimioterapia con cisplatino - gemcitabina junto a denosumab y suplementos con calcio y vitamina D. Tras cuatro ciclos, el paciente alcanzó estabilidad radiológica (Imagen 1) y respuesta clínica del dolor y serológica tanto de la fosfatasa alcalina como de la enolasa.

Paralelamente, dada la incapacidad para obtener ADN tumoral de la muestra ósea, se solicitó biopsia líquida del paciente, con los resultados expuestos anteriormente.

El caso se presentó tanto en el Comité de Tumor de Origen Desconocido del hospital de referencia como en el Molecular Tumor Board del GETHI, que consideraron el perfil genómico compatible con origen pulmonar, valorando de interés la terapia dirigida con inhibidor de EGFR de segunda generación.

g) Evolución

El abordaje terapéutico tras la quimioterapia de inducción se basó en el estudio fase II CUPISCO (3), donde se encontraron mejores tasas de supervivencia libre de progresión en aquellos pacientes con tratamiento dirigido tras una quimioterapia de inducción frente a continuar con quimioterapia de mantenimiento. Se solicitó afatinib por uso compasivo teniendo en cuenta los resultados de un estudio fase II y datos de vida real de pacientes con carcinoma no microcítico de pulmón con una mutación activadora del exón 18 de EGFR (4,5). Si bien no existe esta evidencia en pacientes con TOD, se consideró por similitud molecular con el origen pulmonar.

Tras la aprobación del uso del fármaco, se discutió con el paciente los pros y contras de continuar con quimioterapia de mantenimiento frente a iniciar afatinib. El paciente se decantó por la terapia dirigida por cuestiones relacionadas con la calidad de vida: espaciar visitas hospitalarias, evitar el uso de tratamiento endovenoso y posibilidad de evitar efectos secundarios limitantes a largo plazo.

h) Situación clínica actual

Un año después del diagnóstico, el paciente continúa en tratamiento con afatinib con paroniquia grado 1 como única toxicidad. Clínicamente se mantiene sin dolor óseo, ECOG 0 y actividad física moderada. La enfermedad permanece estable radiológicamente y con una normalización mantenida de los marcadores bioquímicos previamente elevados.

2. DISCUSIÓN

Este caso ejemplifica el impacto clínico de la oncología de precisión en escenarios de mal pronóstico como los TOD. La detección de EGFR G719S orientó la hipótesis de un origen pulmonar molecularmente plausible y permitió plantear, tras discusión multidisciplinar, una estrategia terapéutica dirigida individualizada. Aunque la evidencia directa en tumores de origen desconocido es limitada, la decisión se apoyó en los resultados de CUPISCO y en la actividad descrita de afatinib en cáncer de pulmón no microcítico con mutaciones infrecuentes de EGFR (3-5).

3. BIBLIOGRAFÍA

1. Pavlidis N, Pentheroudakis G. Cancer of unknown primary site. Lancet. 2012 Apr 14;379(9824):1428-35. doi: 10.1016/S0140-6736(11)61178-1. Epub 2012 Mar 12. PMID:

22414598.

2. Krämer A, Bochtler T, Pauli C, Baciarello G, Delorme S, Hemminki K, Mileshkin L, Moch H, Oien K, Olivier T, Patrikidou A, Wasan H, Zarkavelis G, Pentheroudakis G, Fizazi K; ESMO Guidelines Committee. Electronic address: clinicalguidelines@esmo.org. Cancer of unknown primary: ESMO Clinical Practice Guideline for diagnosis, treatment and follow-up. Ann Oncol. 2023 Mar;34(3):228-246. doi: 10.1016/j.annonc.2022.11.013. Epub 2022 Dec 20. PMID: 36563965.

3. Krämer A, Bochtler T, Pauli C, Shiu KK, Cook N, de Menezes JJ, Pazo- Cid RA, Losa F, Robbrecht DG, Tomášek J, Arslan C, Özgüroğlu M, Stahl, M, Bigot F, Kim SY, Naito Y, Italiano A, Chalabi N, Durán-Pacheco G, Michaud C, Scarato J, Thomas M, Ross JS, Moch H, Mileshkin L. Molecularly guided therapy versus chemotherapy after disease control in unfavourable cancer of unknown primary (CUPISCO): an open-label, randomised, phase 2 study. Lancet. 2024 Aug 10;404(10452):527-539. doi: 10.1016/S0140-6736(24)00814-6. Epub 2024 Jul 31. PMID: 39096924

4. James Chih-Hsin Yang, et al Afatinib for the Treatment of NSCLC Harboring Uncommon EGFR Mutations: A Database of 693 Cases, J of Thoracic Oncology, 2020, 15:803-815

5. Borgeaud M, Parikh K, Banna GL, Kim F, Olivier T, Le X, Addeo A. Unveiling the Landscape of Uncommon EGFR Mutations in NSCLC-A Systematic Review. J Thorac Oncol. 2024 Jul;19(7):973-983. doi: 10.1016/j.jtho.2024.03.016. Epub 2024 Mar 16. Erratum in: J Thorac Oncol. 2025 Nov;20(11):1724. doi: 10.1016/j.jtho.2025.06.026. PMID: 38499147.

4. ¿POR QUÉ ES ESPECIAL ESTE CASO?

1. Se trata de un tumor de origen desconocido con afectación ósea exclusiva, presentación rara que complica llegar al diagnóstico definitivo y proponer una estrategia terapéutica adecuada.
2. La identificación de la mutación EGFR G719S, poco frecuente, permitió aplicar una terapia dirigida con afatinib, transformando un pronóstico inicialmente sombrío en un control prolongado de la enfermedad.

3. El caso demuestra el impacto de la oncología de precisión al combinar biopsia líquida y asesoramiento multidisciplinar con el objetivo de llegar a una mejor terapia dirigida que le mejorase la calidad de vida al paciente.

LA NGS, GUÍA DE CIEGOS: RESPUESTA PROLONGADA EN UN PACIENTE CON CARCINOMA METASTÁSICO DE PRIMARIO DESCONOCIDO

Autores:
Sofía Wikström Fernández – Oncología Médica. Hospital General Universitario Santa Lucía de Cartagena. Correo electrónico: sofiawikstromfern@gmail.com
Andrés Murillo Herrera – Oncología Médica. Hospital General Universitario Santa Lucía de Cartagena.
Pilar Garrido Orta – Oncología Médica. Hospital General Universitario Santa Lucía de Cartagena.
Teresa García García – Oncología Médica. Hospital General Universitario Santa Lucía de Cartagena.

1. INTRODUCCIÓN

Varón de 56 años, exfumador desde hace 8 años (30 paquetes/año), sin otros antecedentes de interés, con buen estado funcional y excelente calidad de vida. Consultó por crecimiento progresivo de una masa a nivel clavicular.

2. CASO CLÍNICO

a) Anamnesis

En agosto de 2020, el paciente consultó en el Servicio de Urgencias por el crecimiento progresivo de una masa dolorosa de partes blandas localizada en la clavícula izquierda, con una evolución aproximada de seis meses.

b) Exploración física

BEG. ECOG 1. Se objetivó una masa de aproximadamente 10 cm en el tercio distal de la clavícula izquierda, y otra masa de 8 cm en la escápula derecha. Las masas no presentaban eritema, calor ni ulceración asociadas. Presenta limitación para la abducción del miembro superior izquierdo. El resto de la exploración física no mostró hallazgos patológicos relevantes.

C) Pruebas complementarias

Radiografía de clavícula (Imagen 1): lesión lítica en tercio externo clavicular, con márgenes mal delimitados.
Analítica sanguínea y marcadores tumorales: sin alteraciones significativas.
PET-TC (Imagen 2): presencia de lesiones óseas líticas hipermetabólicas en clavícula, escápula derecha y en L5, sin identificarse datos orientativos de un tumor primario. Endoscopia digestiva ala (solicitada para completar estudio de búsqueda del tumor primario): sin hallazgos patológicos.

d) Anatomía patológica

Se realizó una biopsia ósea de la lesión clavicular. El estudio anatomopatológico fue compatible con carcinoma epitelioide, sin rasgos morfológicos o inmunohistoquímicos concluyentes que orientaran hacia un origen primario específico. La inmunohistoquímica resultó positiva para queratinas CK 8-18, CK 19 y vimentina.

Posteriormente, se realizó secuenciación tumoral mediante NGS (Next-Generation Sequencing) utilizando el panel ONCODEEP CUP®, que identificó una ampliación del gen MET (14 copias), mutación stop codón en SMARCA4, mutación R158P en el gen TP53, variante c.2054-1G>T gen EP300. Asimismo, el

perfil inmunogenómico mostró una elevada expresión de e infiltración de linfocitos. También identificó una elevada expresión de TOPO1, TOP2A, TS, TUBB3, RRM1 y ERCC1. Los estudios para BRCA y HER2 fueron negativos.

e) Diagnóstico

Metástasis óseas de carcinoma de primario desconocido, con expresión de queratinas y vimentina.

f) Tratamiento

Inicialmente, el paciente recibió radioterapia estereotáctica corporal (SBRT) con intención radical dirigida a las tres lesiones óseas identificadas. En concreto, sobre la lesión de la clavícula izquierda recibió 3 fracciones iniciales con una dosis total 12Gy entre el 23 y el 26/10/2020 y, posteriormente, 12 fracciones adicionales hasta completar 48Gy, administradas entre el 28/10/2020 y el 12/11/2020. La lesión de la escápula derecha se trató con una fracción única de 16Gy el 22/10 y la lesión sobre L5 con una fracción única de 16Gy el 30/10/2020.
Posteriormente, de acuerdo con el perfil molecular tumoral y el estudio de sensibilidad farmacológica (Tabla 1), el paciente inició tratamiento sistémico irinotecán en noviembre de 2020 (C1D1 19/11/2020). *

g) Evolución

Tras haber recibido 6 ciclos de irinotecán (C6 15/01/2021), se reevaluó mediante PET-TC, con datos de respuesta parcial metabólica de las lesiones óseas, pero con progresión en la glándula suprarrenal derecha. Se realizó una biopsia de esta nueva lesión, que confirmó metástasis de carcinoma poco diferenciado, descartándose un origen primario suprarrenal.

En base al inmunograma tumoral y a los resultados de la NGS (Tabla 1), se solicitó y se autorizó el tratamiento con pembrolizumab 200mg trisemanal, que inició el 18/03/2021.

En la primera reevaluación, realizada mediante PET-TC en junio 2021, presentó una respuesta morfometabólica casi completa, acompañada de un gran beneficio clínico con disminución de la masa y mejoría del dolor y la funcionalidad del miembro superior izquierdo.

El paciente ha mantenido esta respuesta en las reevaluaciones posteriores. Durante el tratamiento ha presentado toxicidad inmunomediada en forma de gastritis activa grado 3 (dolor abdominal intenso, vómitos, anorexia y en ocasiones hemorragia digestiva alta), confirmado mediante endoscopia digestiva alta y biopsias gástricas (descartando afectación por Helicobacter Pilory y estudio de virus), que ha motivado varias interrupciones temporales del tratamiento:

- De noviembre de 2022 a mayo de 2023 (tras 29 ciclos). Recibió tratamiento con prednisona 1mg/kg, con mejoría clínica y posterior descenso progresivo de los corticoides.

- De febrero de 2024 a abril de 2024 (tras 43 ciclos). Precisó nueva suspensión con respuesta favorable al tratamiento esteroideo.

- De febrero de 2025 a junio de 2025 (tras 54 ciclos). Presentó un buen control de los síntomas con prednisona 60mg/día, pero con una dificultad para reducir la dosis por reaparición de los síntomas.

Se planteó suspender la inmunoterapia e iniciar el seguimiento, debido a la toxicidad asociada y llevar más de dos años en tratamiento con respuesta, pero en la toma de decisiones conjunta con el paciente se decidió intentar continuar.

En junio de 2025 se reanudó pembrolizumab (ciclo 55) tras reducir la prednisona hasta 5mg cada 48 horas. Sin embargo, reaparecieron los síntomas gastrointestinales hasta grado 3 de nuevo. Debido a la respuesta tumoral mantenida en un PET-TC reciente (junio 2025) y la toxicidad grado 3, se decidió, junto

con el paciente, suspender el tratamiento inmunoterápico e iniciar seguimiento clínico, con una pauta de reducción progresiva de la corticoterapia.

h) Situación actual de la paciente

En la actualidad, el paciente se encuentra en seguimiento.

En diciembre de 2025 se suspendió la corticoterapia tras una pauta descendente. No obstante, reapareció la clínica de náuseas y dolor abdominal, por lo que fue necesario reiniciar prednisona a 5mg diarios, con buen control de los síntomas. Está pendiente de nuevo intento de reducción progresiva de corticoides.

El último PET-TC se realizó en septiembre 2025, en el que muestra que continúa en respuesta casi completa mantenida, con una mínima captación en porción distal de clavícula izquierda (SUVmax 4.0). Se encuentra pendiente de una nueva reevaluación.

3. COMENTARIOS / DISCUSIÓN

Este caso ilustra varias singularidades clínicas y biológicas de los carcinomas de primario desconocido, un tipo de patología oncológica infrecuente que supone un reto en la práctica clínica.

Presentamos el caso de un varón que debutó con tres metástasis óseas, sin identificación del tumor primario pese a un estudio diagnóstico que incluyó PET-TC, endoscopia digestiva alta, inmunohistoquímica y secuenciación tumoral. Este patrón encaja dentro del subgrupo de carcinoma de origen desconocido desfavorable, en el que la afectación ósea suele asociarse a peor pronóstico y supervivencias más cortas, lo que hace llamativo la evolución y respuesta de este paciente (1-3).

En este caso, el estudio molecular tumoral fue clave para orientar el tratamiento. La elección inicial de irinotecán se basó en la expresión de TOPO1 y en marcadores asociados a posible resistencia a otros citotóxicos, aunque estos biomarcadores no están plenamente validados para guiar de forma rutinaria la selección de quimioterapia, por lo que el manejo inicial debe interpretarse con cautela. El hallazgo más relevante fue la respuesta casi completa y mantenida a pembrolizumab, superior a la esperada en carcinomas de primario desconocido. Estudios previos han mostrado que alrededor del 28% de estos tumores presentan biomarcadores potencialmente predictivos de beneficio con inmunoterapia, y en ensayos fase II con pembrolizumab se han descrito tasas de respuesta del 20%, especialmente en tumores con expresión de PD-L1. Este caso refleja además el cambio hacia estrategias terapéuticas guiadas por biomarcadores, respaldadas por estudios como CUPISCO (4-6).

En conjunto, este caso es relevante porque muestra que tumores de mal pronóstico como el descrito pueden experimentar una respuesta muy duradera cuando se identifica un perfil inmunológico favorable. Además, refuerza el valor de la caracterización molecular e inmune más allá de la simple búsqueda del tumor primario y pone de manifiesto su papel terapéutico.

3. BIBLIOGRAFÍA

1. Krämer A, Bochtler T, Pauli C, Baciarello G, Delorme S, Hemminki K, et al; ESMO Guidelines Committee. Electronic address: clinicalguidelines@esmo.org. Cancer of unknown primary: ESMO Clinical Practice Guideline for diagnosis, treatment and follow-up. Ann Oncol. 2023;34(3):228-246.

2. Losa F, Fernández I, Etxaniz O, Giménez A, Gomila P, Iglesias L, et al. SEOM-GECOD clinical guideline for unknown primary cancer (2021). Clin Transl Oncol. 2022;24(4):681-692.

3. Kodaira M, Takahashi S, Yamada S, Ueda K, Mishima Y, Takeuchi K, et al. Bone metastasis and poor performance status are prognostic

factors for survival of carcinoma of unknown primary site in patients treated with systematic chemotherapy. Ann Oncol. 2010;21(6):1163-1167.

4. Gatalica Z, Xiu J, Swensen J, Vranic S. Comprehensive analysis of cancers of unknown primary for the biomarkers of response to immune checkpoint blockade therapy. Eur J Cancer. 2018;94:179-186.

5. Raghav KP, Stephen B, Karp DD, Piha-Paul SA, Hong DS, Jain D, et al. Efficacy of pembrolizumab in patients with advanced cancer of unknown primary (CUP): a phase 2 non-randomized clinical trial. J Immunother Cancer. 2022;10(5):e004822.

6. Krämer A, Bochtler T, Pauli C, Shiu KK, Cook N, de Menezes JJ, et al. Molecularly guided therapy versus chemotherapy after disease control in unfavourable cancer of unknown primary (CUPISCO): an open-label, randomised, phase 2 study. Lancet. 2024;404(10452):527-539.

Fármacos	Alteración estudiada relacionada	Interpretación	Resultado del paciente
5-fluorouralico, capecitabina	Timidilato sintasa (TS)	Resistencia	Expresión elevada
Carboplatino, cisplatino, oxaliplatino	Proteína ERCC1	Resistencia	Expresión elevada
Docetaxel, paclitaxel, vinorelbina	Proteína TUBB3	Resistencia	Expresión elevada
Doxorrubicina, epirrubicina, etopósido	TOP2A	Posible respuesta	**Expresión positiva**
Iritotecán, topotecán	TOPO1	Posible respuesta	**Expresión positiva**
Atezolizumab, avelumab, nivolumab, pembrolizuamb	PDL-1	Posible respuesta	**Expresión elevada (>1%)**
	CD8	Posible respuesta	**Expresión positiva**
	Inestabilidad de microsatélites	Posible respuesta	Estable
	Carga tumoral	Posible respuesta	Baja
Entrectinib, larotrectinib	Proteínas TRK	Resistencia	Expresión negativa
Pertuzumab, trastuzumab	HER 2	Resistencia	Expresión negativa

*** Tabla 1.** Alteraciones moleculares relacionadas con resistencia o posible respuesta a fármacos antineoplásicos.

4. ¿POR QUÉ ES ESPECIAL ESTE CASO?

1. Este caso es relevante porque demuestra que incluso un paciente con carcinoma de origen desconocido con metástasis óseas múltiples, habitualmente asociado a mal pronóstico, puede presentar una respuesta prolongada cuando se identifica un perfil inmunológico favorable y se emplea un tratamiento adecuado.

2. También pone de manifiesto que, en la era de la oncología de precisión, además de intentar identificar el tumor primario, es fundamental analizar las alteraciones moleculares del tumor para comprender mejor su biología.

3. Por tanto, en conjunto, este caso refuerza la importancia de la caracterización molecular e inmunológica como herramientas clave para orientar y personalizar el tratamiento.

Imagen 1. Radiografía ósea al diagnóstico (agosto 2020), que evidencia la lesión lítica en clavícula izquierda.

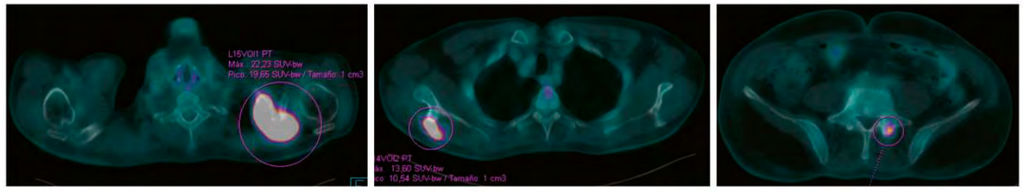

Imagen 2. PET-TC al diagnóstico en septiembre 2020. Evidencia las lesiones en la clavícula izquierda, escápula derecha y L5.

6. Tumores Del Sistema Nervioso Central

RESPUESTA COMPLETA DE UN GERMINOMA CEREBRAL PRIMARIO

Alejandro Díaz Hernández[1], Laura Ferrer Cruz[1], Jorge Soler López[1]
[1]Consorcio Hospitalario Provincial de Castellón. Servicio de Oncología Médica.
Correo electrónico: alejandrodiazonco@gmail.com

1. CASO CLÍNICO

a) Anamnesis y exploración física

Mujer de 37 años sin factores de riesgo cardiovascular o antecedentes médico-quirúrgicos de interés acude a Urgencias en septiembre de 2023 por pérdida visual progresiva de meses de evolución. En la anamnesis dirigida refiere también oligomenorrea, astenia, polidipsia y poliuria desde el comienzo del cuadro por el que consulta. La exploración neurológica no muestra focalidad y la oftalmológica confirma la amaurosis bilateral sin otros hallazgos.

b) Pruebas complementarias

Analíticamente, destaca una hipernatremia de 153 mmol/L asociada a alta osmolaridad plasmática y baja osmolaridad urinaria. Se inicia estudio con pruebas de imagen: el TC cerebral revela una lesión hiperdensa de origen en silla turca de aproximadamente 2 centímetros con áreas quísticas, que en la resonancia magnética se caracteriza como un glioma de la vía óptica con invasión de estructuras adyacentes.

La paciente ingresa en centro de referencia para completar estudio y manejar la sospecha de diabetes insípida central, objetivándose múltiples alteraciones metabólicas compatibles con un panhipopituitarismo por compresión del tallo hipofisario (hiperprolactinemia, hipotiroidismo central, hipogonadismo hipogonadotropo, déficit de GH e IGF y otras alteraciones hidroelectrolíticas), además de una insuficiencia adrenal secundaria a la corticoterapia administrada. Durante la hospitalización persisten diuresis en 24 horas superiores a 8000 mililitros y el déficit visual evoluciona a ceguera.

c) Diagnóstico

En octubre de 2023 se biopsia la lesión supraselar mediante craneotomía pterional derecha, obteniendo un fragmento de consistencia sólida y compuesto por celularidad epitelioide. El estudio inmunohistoquímico muestra positividad nuclear intensa para OCT4, así como positividad para CD117 (c-KIT) y D2-40, y expresión de membrana de fosfatasa alcalina placentaria (PLAP), concluyendo que se trata de un germinoma supraquiasmático.

d) Tratamiento y evolución

A la semana siguiente, se valoró el caso en el comité de tumores neuro-oncológicos. Tras descartar diseminación meníngea en el estudio del neuroeje por RM, nuestra paciente recibió 4 ciclos de cisplatino y etopósido entre diciembre de 2023 y febrero del 2024, logrando una respuesta completa (imagen 1). Posteriormente, se administró radioterapia de consolidación (18 Gy en área paraventricular y boost en tumor de 12 Gy), manteniendo la respuesta completa en la RM de control de julio de 2024 (imagen 2). En un primer momento, se había planteado la protonterapia como parte del esquema terapéutico, que no se aplicó dada su buena evolución.

e) Situación clínica actual

En la actualidad, la paciente es seguida periódicamente en consultas externas de oncología médica sin haber recuperado la visión. Es controlada también por Endocrinología y se encuentra asintomática de las metabolopatías mencionadas gracias al tratamiento hormonal sustitutivo.

2. COMENTARIOS/DISCUSIÓN

Los tumores intracraneales de células germinales suelen localizarse en regiones cercanas a la línea media, fundamentalmente en la región pineal y supraselar. Representan menos del 1% de las neoplasias del sistema nervioso central en nuestro medio, con un pico de incidencia en la segunda década de la vida, y mayor prevalencia en población asiática (en Japón y Corea del Sur supera el 10%). Se han descrito asociaciones con alteraciones cromosómicas, como las trisomías, aunque su patogénesis no está completamente esclarecida.[1]

La clínica depende de la localización tumoral y del efecto masa, siendo frecuentes la hidrocefalia por obstrucción ventricular, las alteraciones visuales y la disfunción hipotálamo-hipofisaria. La determinación de alfafetoproteína y gonadotropina coriónica humana en suero y líquido cefalorraquídeo resulta útil en el abordaje diagnóstico, aunque los germinomas puros pueden presentar niveles normales o discretamente elevados. La resonancia magnética cerebral es la neuroimagen de referencia para diagnóstico y estadiaje, aportando el estudio anatomopatológico el diagnóstico definitivo si pudiera llevarse a cabo la biopsia.[2]

El tratamiento de estos tumores ha evolucionado hacia estrategias multimodales. La radioterapia exclusiva, si bien altamente eficaz, se asocia a un riesgo no despreciable de recaída fuera del campo irradiado, mientras que la quimioterapia aislada presenta tasas de recidiva superiores. Por ello, el enfoque actual combina quimioterapia basada en derivados del platino seguida de radioterapia, lo que permite optimizar el control tumoral y reducir la toxicidad. En este contexto, la elevada radiosensibilidad y quimiosensibilidad de los germinomas ha permitido desarrollar esquemas terapéuticos con reducción de dosis y volumen de irradiación sin comprometer la supervivencia global, que alcanza tasas del 90-95% a largo plazo.[3]

Por otro lado, el papel de la cirugía queda fundamentalmente restringido a la obtención de tejido diagnóstico, dado que la resección completa no ha demostrado un beneficio claro en términos de supervivencia y puede asociarse a una morbilidad significativa en localizaciones profundas. Las guías actuales recomiendan, por tanto, un abordaje conservador basado en biopsia seguida de tratamiento combinado, especialmente en localizaciones supraselares donde el riesgo quirúrgico es elevado.

Finalmente, la localización supraselar, como en el caso presentado, se asocia a una mayor probabilidad de secuelas endocrinológicas y visuales permanentes, incluso en pacientes que alcanzan respuesta completa, lo que pone de manifiesto la relevancia del diagnóstico precoz y del manejo multidisciplinar. Este hecho resalta la necesidad de un seguimiento a largo plazo orientado no solo a la detección de recaídas, sino también al manejo de las complicaciones endocrinas y neurológicas derivadas de la propia enfermedad y de su tratamiento.

3. BIBLIOGRAFÍA

1. Kong Z, Wang Y, Dai C, Yao Y, Ma W, Wang Y. Central Nervous System Germ Cell Tumors: A Review of the Literature. Journal of Child Neurology. 2018 May 30;33(9):610–20.

2. Nakamura H, Takami H, Yanagisawa T,

Toshihiro Kumabe, Takamitsu Fujimaki, Arakawa Y, et al. The Japan Society for Neuro-Oncology guideline on the
diagnosis and treatment of central nervous system germ cell tumors. Neuro-oncology. 2021 Oct 21;24(4):503–15

3. Allen JC, Kim JH, Packer RJ. Neoadjuvant chemotherapy for newly diagnosed
germ-cell tumors of the central nervous system. Journal of Neurosurgery. 1987 Jul;67(1):65–70.

4. ¿POR QUÉ ES ESPECIAL ESTE CASO?

1. El germinoma cerebral primario es tumor muy infrecuente en nuestro medio, constituyendo nuestro caso una forma atípica de presentación en una mujer de raza caucásica de 37 años sin antecedentes médicos de interés.
2. El diagnóstico de germinoma supraselar puede retrasarse por su mimetismo clínico-radiológico con otras entidades, lo que condiciona secuelas irreversibles pese a la alta curabilidad del tumor.

3. El impacto a largo plazo de la enfermedad y del propio tratamiento hace imprescindible un seguimiento estrecho y multidisciplinar orientado al manejo de complicaciones endocrinológicas y neurológicas frecuentes.

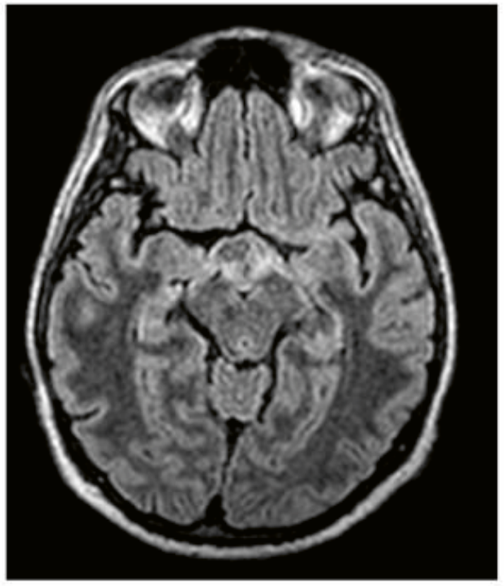

Imagen 1

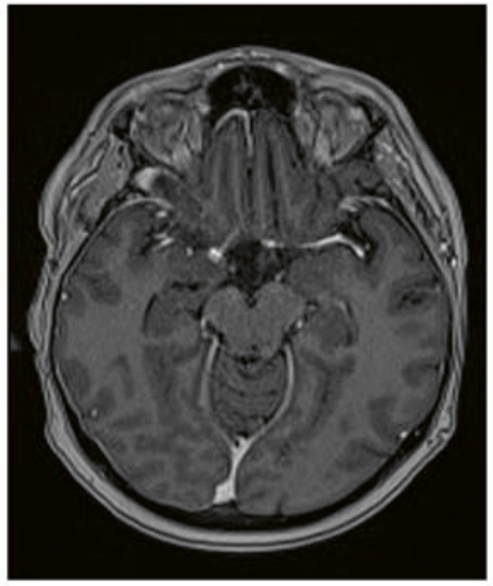

Imagen 2

Resonancia magnética cerebral que muestra respuesta completa: la imagen 1 (FLAIR) tras quimioterapia evidencia desaparición de la lesión supraselar y la imagen 2 (T1 con contraste), tras radioterapia, confirma ausencia de enfermedad residual.

RESPUESTA PROLONGADA A INHIBIDORES BRAF/MEK EN CRANEOFARINGIOMA PAPILAR BRAF V600E TRAS RESECCIÓN INCOMPLETA

Espejo Zayas Macarena[1], Silva-Romeiro Silvia[1]
[1.] Hospital Universitario de Jerez de la Frontera / macarenaespejozayas@hotmail.com

1. INTRODUCCIÓN

El craneofaringioma papilar es una neoplasia epitelial de bajo grado de la región selar, caracterizada por la presencia de la mutación BRAF V600E en hasta el 95% de los casos (1, 2). Su incidencia estimada es de 0,13–0,19 por 100.000 adultos al año (3). A diferencia de la variante adamantinatosa, su manejo ha evolucionado desde un enfoque quirúrgico agresivo hacia una estrategia multidisciplinar en la que la terapia dirigida ha demostrado altas tasas de respuesta y un impacto significativo en la supervivencia, marcando un cambio de paradigma en los últimos años (2).
A pesar de su elevada supervivencia a largo plazo, estos tumores pueden asociar una importante morbilidad, incluyendo disfunción endocrina permanente, alteraciones visuales y síndrome hipotalámico (2). Presentamos el caso de un varón de 54 años con afectación visual grave, en el que el tratamiento con inhibidores de BRAF/MEK tras una resección incompleta permitió obtener una respuesta parcial significativa, en un contexto de evolución postoperatoria compleja y secuelas vasculares que se discuten a continuación.

2. CASO CLÍNICO

a) Anamnesis

Varón de 57 años, sin alergias medicamentosas conocidas. Fumador activo (84 paquetes/año).

Como antecedentes personales presenta dislipemia, síndrome ansioso depresivo y Fiebre Mediterránea Familiar, con fiebre y disnea como síntomas habituales. En tratamiento con rosuvastatina 20mg, escitalopram 15mg y colchicina 0.5mg.

En octubre/2021 inicia sintomatología de pérdida de agudeza visual progresiva y cefalea, siendo valorado por Oftalmología sin objetivar hallazgos destacables. No se realizaron pruebas de imagen en este momento.

En diciembre/2022 acude a Urgencias por hemianopsia temporal bilateral, astenia e impotencia sexual. No galactorrea, ginecomastia, datos de hipocortisolismo ni otra sintomatología. Se deriva para estudio a Neurología.

b) Exploración física

ECOG 1. Funciones superiores conservadas. Pupilas isocóricas normorreactivas. Fondo de ojo sin alteraciones. Hemianopsia bitemporal. Resto sin hallazgos patológicos.

c) Pruebas complementarias

• Tomografía axial computerizada (TAC) craneal sin contraste (03/04/2023): lesión hipodensa de morfología redondeada en región suprasellar, a nivel de cisterna quiasmática, de 14x15x14mm. No se evidencia desviación de las estructuras de la línea media.

• Resonancia Magnética Nuclear (RMN) craneal con contraste (21/4/23): tumoración ovalada de aspecto quístico en localización supraselar con su porción inferior insinuándose en la silla. Mide 21 x 16 x 17 mm presenta pequeños nódulos murales de 4 mm de diámetro que captan

contraste. La lesión rechaza cranealmente la vía óptica improntando en quiasma y cintillas, y a nivel inferior el suelo del tercer ventrículo. (imagen 1a)

d) Diagnóstico

Es valorado por Neurología en abril/2023 quien solicita pruebas de imagen con TAC y RMN craneal (descritas arriba), estudio neuroelectrofisiológico y análisis de sangre periférica.

El estudio neuroelectrofisiológico evidenció neuropatía óptica bilateral, y en análisis de sangre periférica no se objetivan alteraciones en perfil hormonal hipofisario.

Se plantea **diagnóstico diferencial** con: craneofaringioma, tumor de células germinales, glioma de vía óptica, tumor neurohipofisario y quiste de la bolsa de Rathke, entre otros.

El servicio de Neurocirugía realiza resección tumoral incompleta (por complicación hemorrágica intraoperatoria), con hipofisectomía parcial el 18/6/2023. El análisis patológico mostró una proliferación de epitelio escamoso maduro no queratinizante, negativo para para beta-catenina, compatible con CRANEOFARINGIOMA PAPILAR (Grado 1 de la clasificación de la OMS del 2021), con mutación de BRAF en el codón 600.

e) Tratamiento

En el postoperatorio desarrolló panhipopituitarismo, iniciándose tratamiento sustitutivo con levotiroxina 50mcg, hidrocostisona 10mg y testosterona transdérmica, con mejoría clínica parcial, persistiendo astenia como síntoma principal.

Tras valoración en comité multidisciplinar, se inició tratamiento con vemurafenib (960 mg/12 h) y cobimetinib (60 mg/24 h) en noviembre de 2023.
Recibe un total de 6 ciclos de inhibidores de BRAF + inhibidores de MEK entre el 17/11/2023 y el 3/5/2024. Precisó suspender colchicina por riesgo de rabdomiólisis cuando administrado con vemurafenib. Como efectos secundarios destacan diarrea grado 2 y astenia grado 2 de la CTCAE versión 5.

f) Evolución y situación actual

La RMN de marzo de 2024 mostró respuesta parcial, fundamentalmente a expensas del componente quístico. Se deriva a Oncología radioterápica para tratamiento secuencial con intención curativa, recibiendo un total de 54 Gy entre el 21/6/24 – 1/8/24.

Posteriormente inicia seguimiento con RMN semestral, siendo la última el 23/4/2026, con cambios postquirúrgicos y mínimo área de realce seudonodular desde quiasma hacia cintilla óptica derecha, sin que se delimiten nódulos medibles, restricción de la difusión, captaciones patológicas ni datos de hiperperfusión (imagen 1b).

Actualmente, el paciente se mantiene en situación de enfermedad estable, tres años tras la cirugía inicial.

3. DISCUSIÓN

Los craneofaringiomas son tumores raros que surgen a lo largo del tallo hipofisario en la región supraselar adyacente al quiasma óptico. En la actualidad, se distinguen dos subtipos principales según la clasificación de la OMS: adamantinomatosa y papilar, siendo esta última característica por la presencia de mutación BRAF V600E y negatividad para beta-catenina. (4).

Aunque histológicamente son benignos y de lento crecimiento son localmente agresivos y pueden causar efecto masa sintomático, con importantes secuelas funcionales, incluso tras la cirugía incluyendo panhipopituitarismo, defectos visuales, deterioro de función intelectual y disfunción hipotalámica (1).

Tradicionalmente, el estándar de tratamiento era la cirugía radical, a menudo asociada a morbilidad hipotalámica y visual, seguida o no de radioterapia. Sin embargo, la identificación de la mutación BRAF V600E (presente en el 95% de estos tumores en adultos), ha supuesto un cambio de paradigma en su manejo, permitiendo la incorporación de terapias dirigidas como estrategia de oncología de precisión (1-3, 5). Este cambio se sustenta en los resultados de un ensayo clínico fase II, publicado en julio
de 2023, que evaluó la combinación de vemurafenib y cobimetinib en pacientes con craneofaringioma papilar BRAF V600E, mostrando tasas de respuesta objetiva del 94%, con reducción significativa tanto del componente sólido como quístico tumoral. El estudio incluyó 16 adultos, con mediana de edad de 49,5 años, con biopsia positiva para craneofaringioma papilar BRAF V600E mutado sin tratamiento previo. Éstos fueron tratados con vemurafenib (960 mg, oral, dos veces al día) y cobimetinib (60 mg una vez al día durante 21 días cada 28 días) (2).

En este contexto, nuestro caso ilustra la aplicabilidad de estos resultados en la práctica clínica, con una respuesta parcial significativa tras cirugía incompleta, que permitió optimizar el tratamiento secuencial con radioterapia. La estabilidad mantenida de la enfermedad a largo plazo refuerza la durabilidad del beneficio clínico de esta estrategia combinada.

Desde el punto de vista práctico, este caso pone de manifiesto la importancia del estudio molecular en tumores raros, la valoración en equipos multidisciplinares y de la revisión farmacológica en pacientes candidatos a terapias dirigidas. En nuestro paciente, la suspensión de colchicina por riesgo de rabdomiólisis en combinación con vemurafenib ejemplifica la necesidad de identificar y manejar potenciales interacciones farmacológicas, especialmente en pacientes con comorbilidades (5). En el estudio de Brastianos et. al se reportaron eventos adversos grado 3 en 12 de 16 pacientes, más comúnmente erupción cutánea, y dos eventos adversos de grado 4: hiperglucemia y elevación de creatina quinasa (2,6).

A pesar de estos resultados prometedores, persisten importantes incertidumbres, como la duración óptima del tratamiento, la secuenciación con otras modalidades terapéuticas o la ausencia de estudios comparativos. Por ello, son necesarios estudios adicionales que permitan definir el papel exacto de la terapia dirigida en el manejo global de estos pacientes.

En conjunto, este caso refuerza el papel emergente de los inhibidores de BRAF/MEK como una estrategia eficaz y clínicamente relevante en el craneofaringioma papilar, contribuyendo a consolidar un nuevo enfoque terapéutico basado en la biología molecular del tumor.

4. ¿POR QUÉ ES ESPECIAL ESTE CASO?

1. Entidad infrecuente con evidencia limitada: El craneofaringioma papilar es una neoplasia rara, con escasa evidencia basada en pequeñas series y sin estudios comparativos robustos, lo que dificulta la estandarización del tratamiento.

2. Eficacia de la medicina de precisión en tumores raros: El uso de inhibidores de BRAF y MEK, sustentado en datos de ensayos fase II, consigue una respuesta parcial mantenida a largo plazo en un contexto de resección incompleta, apoyando su aplicabilidad en práctica clínica real.

3. Gestión de toxicidad e interacciones complejas: Destaca el reto clínico de manejar la interacción farmacológica entre vemurafenib y colchicina en un paciente con fiebre mediterránea familiar, evitando complicaciones potencialmente graves como la rabdomiólisis.

5. BIBLIOGRAFÍA

1. Müller HL, Merchant TE, Warmuth-Metz M, Martinez-Barbera J-P, Puget S.

Craniopharyngioma. Nat Rev Dis Primers [Internet]. 2019;5(1):75. Disponible en: http://dx.doi.org/10.1038/s41572-019-0125-9

2. Brastianos PK, Twohy E, Geyer S, Gerstner ER, Kaufmann TJ, Tabrizi S, et al. BRAF-MEK inhibition in newly diagnosed papillary craniopharyngiomas. N Engl J Med [Internet]. 2023;389(2):118–26. Disponible en: http://dx.doi.org/10.1056/NEJMoa2213329

3. Alboqami MN, Khalid S Albaiahy A, Bukhari BH, Alkhaibary A, Alharbi A, Khairy S, et al. Craniopharyngioma: A comprehensive review of the clinical presentation, radiological findings, management, and future Perspective. Heliyon [Internet]. 2024;10(11):e32112. Disponible en: http://dx.doi.org/10.1016/j.heliyon.2024.e32112

4. Martinez-Barbera JP, Andoniadou CL. Biological behaviour of craniopharyngiomas. Neuroendocrinology [Internet]. 2020;110(9–10):797–804. Disponible en: http://dx.doi.org/10.1159/000506904

5. Blakeley JO, Shannon K. Precision oncology for papillary craniopharyngioma. N Engl J Med [Internet]. 2023;389(2):179–81. Disponible en: http://dx.doi.org/10.1056/NEJMe2305288

6. Yu N, Raslan OA, Lee HS, Theeler BJ, Raafat TA, Fragoso R, et al. Promising response to vemurafenib and cobimetinib treatment for BRAF V600E mutated craniopharyngioma: a case report and literature review. CNS Oncol [Internet]. 2024;13(1):CNS106. Disponible en: http://dx.doi.org/10.2217/cns-2023-0018

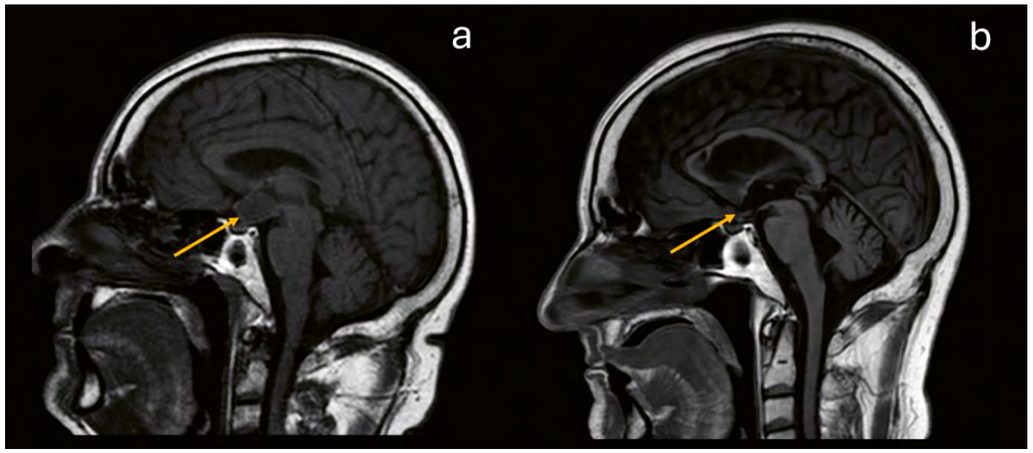

Imagen 1. a) RMN craneal en secuencia T1 sagital, al diagnóstico (marzo de 2023). b) RMN craneal en secuencia T1 sagital, reevaluación (abril de 2026). La flecha amarilla señala la lesión tumoral.

DE LA SOSPECHA RADIOLÓGICA A LA CONFIRMACIÓN MOLECULAR: RETOS EN EL DIAGNÓSTICO DEL TUMOR GLIONEURONAL FORMADOR DE ROSETAS

Joseline Maritza San Miguel Barros, Hospital Universitario HM Sanchinarro,
Correo: yos.sanmiguel@gmail.com
Blanca María Campos Vives Álvaro Caveda Dorado
Juan Manuel Sepúlveda Sánchez

1. CASO CLÍNICO

Varón de 23 años sin antecedentes médicos de interés, que consulta por sensación de inestabilidad que se incrementa con la la hiperextensión del cuello, sin otra focalidad neurológica. Se solicita una resonancia magnética craneal (RMC) en noviembre de 2024, en la que se objetiva una tumoración intraaxial de 4 cm de diámetro máximo centrada en el vermis cerebeloso, expansiva, heterogénea, con áreas quísticas y multiloculada. No presenta restricción de la difusión, capta contraste levemente en los septos y asocia importante calcificación (F1).

El paciente es intervenido mediante una resección amplia con una resultado anatomopatológico concordante con un tumor glioneuronal formador de rosetas (grado 1 de la OMS). Se le solicita un estudio molecular de secuenciación masiva en el que se confirma dicho diagnóstico histológico por presentar una mutación en FGFR1 con una frecuencia alélica del 39% asociado a mutación en PIK3CA.

En el estudio radiológico postoperatorio se objetiva una resección de más del 90% de la lesión (F2). Y clínicamente lleva a cabo una vida normal, sin déficits neurológicos.
Continúa seguimiento clínico-radiológico a los seis meses, encontrándose estable y sin evidencia de enfermedad a julio de 2025.

2. DISCUSIÓN

La integración de los hallazgos moleculares e inmunohistoquímicos permite diferenciar los tumores glioneuronales formadores de rosetas de otras neoplasias neuroepiteliales de bajo grado (1).

A nivel molecular presentan alteraciones en FGFR1 (70-100%), habitualmente asociadas a mutaciones en PIK3CA (27-63%) o PIK3R1, y de forma esporádica en NF1 (30%)(2). Además, poseen un perfil de metilación del ADN característico que los distingue de otros tumores con anomalías en FGFR1 (3). Histológicamente muestran una arquitectura bifásica: rosetas neurocíticas con intensa expresión de sinaptofisina, junto a un componente glial positivo para la proteína glial fibrilar ácida (GFAP), con un índice de proliferación bajo (1-3%)(2).

Tienden a asentarse en estructuras de la línea media (cuarto ventrículo o región cerebelosa) y radiológicamente se describen como lesiones hipointensas en T1, hiperintensas en T2, con un patrón de captación variable, asociado a una morfología solidoquística. En casos seleccionado, la espectroscopia por resonancia magnética muestra un aumento de colina y una disminución de N-acetilaspartato (4).

Son tumores con un pronóstico favorable, especialmente en aquellos casos en los que se consigue una resección tumoral completa. Los supervivientes pediátricos muestran

buenos resultados cognitivos y de calidad de vida, logrando en un 63% de los casos ausencia de convulsiones en seguimientos a 12,1 años. Cuentan con una supervivencia global a los dos años cercana al 100% y en comparación con otros tumores del sistema nervioso central, las recurrencias son poco frecuentes (5,6).

3. ¿POR QUÉ ES ESPECIAL ESTE CASO?

1. Este caso ilustra cómo una presentación clínica sutil puede corresponder a una neoplasia infrecuente del sistema nervioso central
2. Su diagnóstico definitivo requiere la integración de hallazgos radiológicos, histológicos y moleculares.
3. La identificación de alteraciones en FGFR1 y PIK3CA no solo confirma la entidad, sino que abre potenciales implicaciones terapéuticas en escenarios de recaída.

4. BIBLIOGRAFÍA

1. Lerond J, Morisse MC, Letourneur Q, Gimonnet C, Navarro S, Gaspar C, et al. Immune Microenvironment and Lineage Tracing Help to Decipher Rosette- Forming Glioneuronal Tumors: A Multi-Omics Analysis. Journal of Neuropathology & Experimental Neurology. 2022;81(11):873-84. doi:10.1093/jnen/nlac074

2. Liu J, Lin F, Sun Y, Liu X. Clinicopathological analysis of rosette-forming glioneuronal tumors. Diagn Pathol. 2024;19(1). doi:10.1186/s13000-024- 01465-6

3. Sievers P, Appay R, Schrimpf D, Stichel D, Reuss DE, Wefers AK, et al. Rosette-forming glioneuronal tumors share a distinct DNA methylation profile and mutations in FGFR1, with recurrent co-mutation of PIK3CA and NF1. Acta Neuropathol. 2019;138(3):497-504. doi:10.1007/s00401-019- 02038-4

4. Gao L, Han F, Jin Y, Xiong J, Lv Y, Yao Z, et al. Imaging features of rosette-forming glioneuronal tumours. Clin Radiol. 2018;73(3):275-82. doi:10.1016/j.crad.2017.10.011

5. Yang Z, Zhang X. The Clinical and Molecular Landscape of Rosette-Forming Glioneuronal Tumors. Biomedicines. 2024;12(10):2325. doi:10.3390/biomedicines12102325

6. Ehrstedt C, Rydell AM, Gabert Hallsten M, Strömberg B, Ahlsten G. Cognition, health-related quality of life, and mood in children and young adults diagnosed with a glioneuronal tumor in childhood. Epilepsy and Behavior. 1 de junio de 2018;83:59-66. doi:10.1016/j.yebeh.2018.03.026

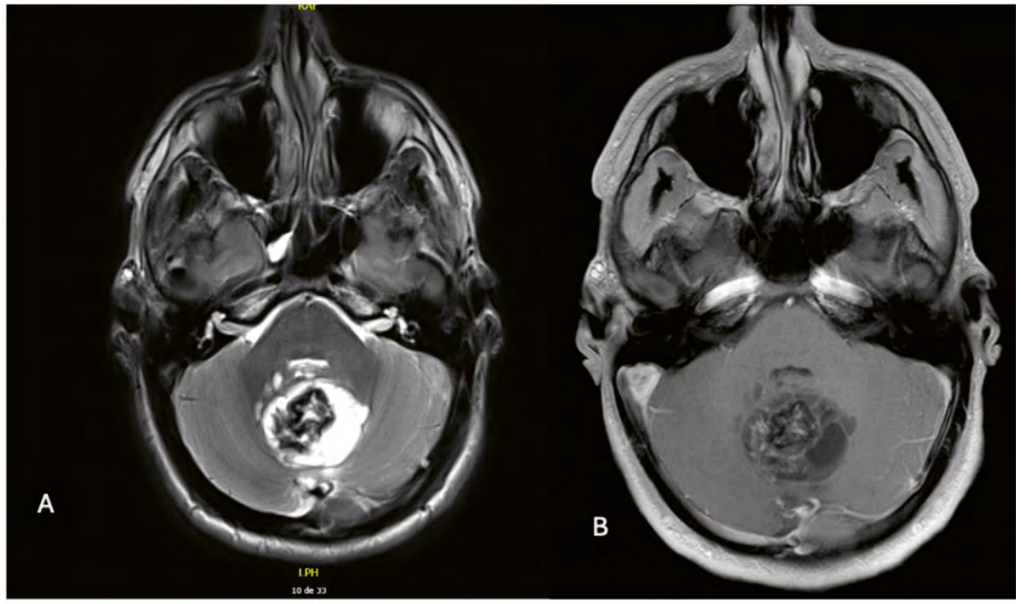

RM craneal. Corte Sagital. A (T2) B (T1 con contraste). Lesión intraaxial en vermis cerebel

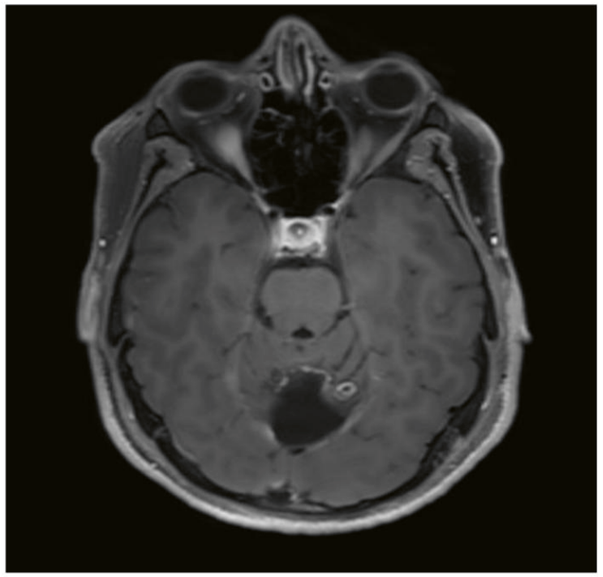

F2. RM craneal. Corte sagital. T1 con contraste. Resección quirúrgica casi completa de lesión intraaxial.

CARCINOMA BASOCELULAR DE CANAL ANAL INTERESFINTERIANO TRATADO CON RADIOTERAPIA RADICAL: ALTERNATIVA TERAPÉUTICA EN TUMOR RARO CON AFECTACIÓN ESFINTERIANA

María Leticia Del Campo Rodríguez-Ponga[1], Marta Pérez Cobos[1], Mónica Carlota Barnés Hernández[1], Diego Fernández Rodríguez[1]
[1]Hospital Universitario Fundación Jiménez Díaz, Madrid
Correo electrónico del autor principal: maria.campor@quironsalud.es

1. INTRODUCCIÓN

El carcinoma basocelular (CBC) es el tumor cutáneo maligno más frecuente; sin embargo, su localización en la región perianal y canal anal es extremadamente infrecuente. Representa menos del 1% de todas las neoplasias anales y suele plantear dificultades diagnósticas y terapéuticas debido a su baja incidencia y a la ausencia de guías clínicas específicas basadas en evidencia robusta (1).

El CBC perianal presenta características biológicas diferentes a otros tumores anales más habituales, como el carcinoma epidermoide asociado al virus del papiloma humano. Su comportamiento suele ser localmente invasivo, con bajo potencial metastásico, pero con capacidad de producir infiltración significativa de estructuras anatómicas vecinas, especialmente cuando se diagnostica en fases avanzadas (2). En este contexto, se han descrito alteraciones moleculares similares a las del CBC cutáneo, con implicación de la vía Hedgehog (PTCH1, SMO) y, en algunas variantes agresivas, alteraciones en TP53, aunque la evidencia en localización perianal es limitada.

Tradicionalmente, el tratamiento de elección ha sido la resección quirúrgica con márgenes libres. No obstante, cuando existe afectación significativa del aparato esfinteriano o el procedimiento quirúrgico implicaría una morbilidad funcional importante, deben considerarse alternativas terapéuticas. En este contexto, la radioterapia radical emerge como una opción eficaz para lograr control local preservando la función esfinteriana (3).

Presentamos el caso de un carcinoma basocelular del canal anal con localización interesfinteriana tratado mediante radioterapia radical tras valoración multidisciplinar, destacando su evolución clínica favorable.

a) Anamnesis

Varón de 77 años con antecedentes personales de hipertensión arterial, diabetes mellitus tipo 2, dislipemia, fibrilación auricular anticoagulada con apixabán y estenosis aórtica moderada. Entre sus antecedentes quirúrgicos destacan resección transuretral prostática, herniorrafia inguinal derecha y glaucoma.

En febrero de 2025 consulta por la aparición de una lesión en el margen anal izquierdo asociada a episodios de sangrado ocasional. El paciente refería molestias locales leves sin dolor intenso ni alteraciones del hábito intestinal. No presentaba síndrome constitucional ni otros síntomas sistémicos.

b) Exploración física

En la exploración física se objetivó una lesión nodular en el margen anal izquierdo, localizada próxima al canal anal.
No se palparon adenopatías inguinales ni regionales. La exploración abdominal no mostró hallazgos patológicos relevantes.

c) Pruebas complementarias

La resonancia magnética de recto realizada el 19 de febrero de 2025 mostró una lesión nodular situada en el lado izquierdo del margen anal externo, en contacto con las fibras más inferiores del esfínter anal y con localización interesfinteriana. La lesión medía aproximadamente 10 × 18 × 25 mm (T x AP x CC). No se identificaron adenopatías regionales. El estadio radiológico fue T2N0.

La colonoscopia realizada el 25 de febrero de 2025 confirmó la presencia de la lesión perianal descrita. Como hallazgos incidentales se observaron diverticulosis colónica izquierda y hemorroides internas congestivas, sin otras alteraciones significativas.

Posteriormente se realizó un TAC TAP el 5 de marzo de 2025 que descartó la presencia de adenopatías regionales o metástasis a distancia.

d) Anatomía patológica

Se realizó biopsia profunda de la lesión el 19 de marzo de 2025. El estudio histológico mostró mucosa escamosa infiltrada por una neoplasia epitelial agresiva compatible con carcinoma basocelular con diferenciación escamosa focal.

El estudio inmunohistoquímico reveló positividad para p63, p40 y CK5/6, así como positividad para BerEp4, hallazgo característico del carcinoma basocelular. La determinación de virus del papiloma humano (HPV) resultó negativa.

e) Diagnóstico

Carcinoma basocelular de canal anal con localización interesfinteriana. T2N0M0.

f) Tratamiento

El caso fue discutido en comité multidisciplinar de tumores. Debido a la afectación extensa del aparato esfinteriano, se consideró que un tratamiento quirúrgico inicial podría conllevar una morbilidad funcional significativa y un riesgo elevado de incontinencia anal.

Considerando además el buen control local descrito en la literatura con radioterapia en este tipo tumoral, se decidió realizar tratamiento radical con radioterapia externa.

El tratamiento se administró entre el 3 de junio y el 4 de julio de 2025. Se prescribió una dosis total de 55 Gy en 22 fracciones de 2,5 Gy por fracción sobre la lesión y el margen anal, empleando técnica de radioterapia de intensidad modulada con arco volumétrico (IMRT/VMAT) guiada por imagen diaria (IGRT).

Durante la planificación se contornearon los órganos de riesgo, incluyendo vejiga, recto, asas intestinales y cabezas femorales, con el objetivo de minimizar la toxicidad.

Como tratamiento concomitante se pautaron aminoácidos para prevención de mucositis, laxantes para control del tránsito intestinal y analgesia con metamizol según necesidad.

g) Evolución

El paciente presentó inicialmente buena tolerancia al tratamiento.

A mitad del ciclo terapéutico refirió molestias locales leves, con episodios ocasionales de sangrado y dificultad para la sedestación prolongada, por lo que utilizó un cojín para aliviar la presión local. No precisó analgesia continua.

En la fase final del tratamiento desarrolló radiodermitis grado 2 de carácter exudativo

en región perianal y escrotal posterior, que fue manejada mediante curas locales y analgesia pautada. No presentó diarrea significativa ni síntomas urinarios relevantes.

A los 20 días de finalizar la radioterapia se objetivó mejoría progresiva del dolor y de la radiodermitis, persistiendo únicamente diarrea ocasional leve.

Actualmente el paciente se encuentra en seguimiento clínico con curas de enfermería y pendiente de reevaluación mediante rectoscopia, RM rectal y TAC TAP.

2. COMENTARIOS / DISCUSIÓN

El carcinoma basocelular de la región perianal es una entidad extremadamente infrecuente, cuya incidencia representa una proporción mínima de los tumores anales. Aunque comparte características histológicas con el carcinoma basocelular cutáneo, su localización en una región anatómica compleja condiciona particularidades diagnósticas y terapéuticas (2).

En la mayoría de los casos descritos, el tratamiento estándar ha sido la resección quirúrgica con márgenes amplios. No obstante, cuando la lesión infiltra estructuras funcionales críticas como el complejo esfinteriano, la cirugía puede implicar un importante deterioro de la calidad de vida.

En estos escenarios, la radioterapia radical constituye una alternativa terapéutica razonable. Diversos casos clínicos y pequeñas series han demostrado tasas de control local elevadas con radioterapia exclusiva o combinada, manteniendo además la integridad funcional del esfínter anal (3).

El caso presentado ilustra esta situación. La infiltración interesfinteriana extensa hacía previsible que una resección quirúrgica implicase secuelas funcionales relevantes. Tras valoración multidisciplinar, se optó por radioterapia radical con técnica IMRT/VMAT, permitiendo administrar una dosis terapéutica adecuada con adecuada protección de órganos de riesgo.

Desde el punto de vista biológico, aunque no se realizó estudio molecular en este caso por no modificar la actitud terapéutica, se han descrito alteraciones en la vía Hedgehog (PTCH1, SMO) en CBC, así como mutaciones en TP53 en variantes más agresivas, lo que podría tener implicaciones futuras terapéuticas en enfermedad avanzada.

La evolución clínica inicial ha sido favorable, con toxicidad cutánea manejable y sin complicaciones gastrointestinales significativas. Este resultado respalda el papel de la radioterapia como estrategia conservadora eficaz en pacientes seleccionados.

3. BIBLIOGRAFÍA

1. Espino-Urbina LA, Espinosa-de-los-Monteros A, Domínguez-Cherit J, Chable-Montero F, Vergara-Fernández O. Basal cell carcinoma of the perianal region: a case report and literature review. Rev Gastroenterol Mex. 2013;78(1):52–54.

2. Tsai TY, Liao CK, Zhang BY, Huang YL, Tsai WS, You JF, et al. Perianal basal cell carcinoma: a systematic review and meta-analysis of real-world data. Diagnostics (Basel). 2023;13(9):1650.

3. Kwan SY, Castillo DR, Aka AA, Kandala G, Tsai JY, Zmaj K, et al. Perianal basosquamous carcinoma treated with radiation therapy: a case report. J Gastrointest Oncol. 2023;14(1):463–467.

4. ¿POR QUÉ ES ESPECIAL ESTE CASO?

1. El carcinoma basocelular del canal anal es una localización extremadamente rara de un tumor cutáneo frecuente.

2. La infiltración del complejo esfinteriano condicionó la elección de un tratamiento conservador no quirúrgico.

3. La radioterapia radical permitió preservar la función anal con buena tolerancia inicial al tratamiento.

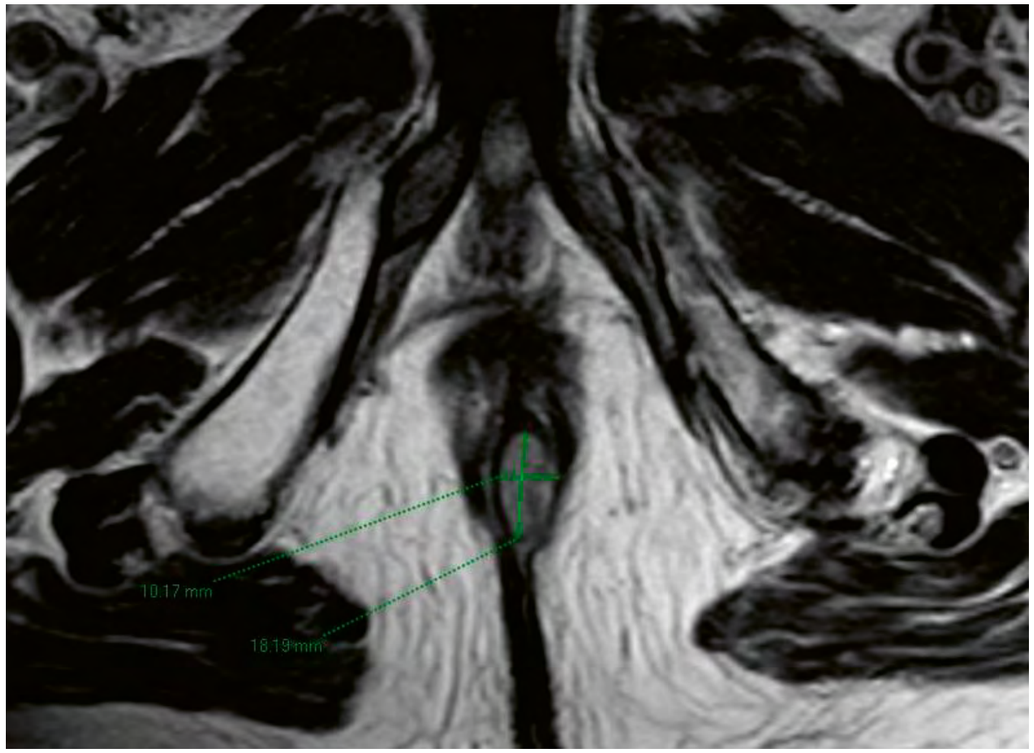

Figura 1. RM rectal que muestra lesión nodular interesfinteriana en margen anal izquierdo en contacto con las fibras inferiores del esfínter anal.

HETEROGENEIDAD DE LA INESTABILIDAD DE MICROSATÉLITES ENTRE TUMOR PRIMARIO Y METÁSTASIS PULMONARES EN CÁNCER COLORRECTAL METASTÁSICO: IMPLICACIONES DIAGNÓSTICAS Y TERAPÉUTICAS

Autores: Isabel Redondo Cánovas del Castillo (isaredondocanovas@gmail.com), Lourdes Gutierrez Sanz, Oncología médica Hospital Universitario Puerta de Hierro

1. INTRODUCCIÓN

La inestabilidad de microsatélites (MSI) y la deficiencia del sistema de reparación de errores de apareamiento del ADN (dMMR) constituyen biomarcadores pronósticos y predictivos relevantes en el cáncer colorrectal (CCR). Su presencia se asocia a una elevada carga mutacional y a una mayor sensibilidad a inmunoterapia con inhibidores de checkpoint inmunitario.

La concordancia del estatus MSI/dMMR entre el tumor primario y las metástasis suele ser elevada, con tasas superiores al 90% descritas en la literatura. Sin embargo, en un pequeño porcentaje de casos puede existir discordancia molecular entre ambas localizaciones, fenómeno que puede reflejar la presencia de heterogeneidad tumoral y tener implicaciones relevantes en la toma de decisiones terapéuticas, ya que el estatus molecular condiciona directamente la elección del tratamiento sistémico.

Presentamos el caso de una paciente con cáncer colorrectal metastásico que presentó discordancia del estatus MSI entre el tumor primario y metástasis pulmonares, ilustrando el impacto potencial de la heterogeneidad tumoral en la toma de decisiones terapéuticas.

2. CASO CLÍNICO

a) Anamnesis

Mujer de 85 años sin antecedentes personales relevantes desde el punto de vista oncológico, diagnosticada a los 68 años de carcinoma de mama luminal tratado mediante cirugía y hormonoterapia adyuvante, con buena evolución posterior.

Once años después del cáncer de mama, la paciente consultó por rectorragia. Se realizó colonoscopia que evidenció una lesión en sigma, por lo que se decidió intervención quirúrgica.

b) Exploración física

Sin hallazgos patológicos relevantes en la exploración abdominal ni adenopatías palpables.

c) Pruebas complementarias

Se realizó colonoscopia que evidenció una lesión estenosante en colon sigmoide. La paciente fue intervenida quirúrgicamente mediante resección del segmento afecto. El estudio anatomopatológico confirmó adenocarcinoma de colon pT3 pN1a, con invasión linfovascular y perineural. El estudio inmunohistoquímico mostró pérdida de MLH1 y PMS2, compatible con fenotipo dMMR/MSI-H.

d) Diagnóstico

Adenocarcinoma de colon sigma pT3 pN1a con fenotipo MSI-H/dMMR.

e) Tratamiento

Tras la cirugía, la paciente recibió quimioterapia adyuvante con capecitabina durante ocho ciclos, con buena tolerancia.

f) Evolución

Durante el seguimiento, en noviembre de 2023, una tomografía computarizada (TC) toracoabdominal detectó la aparición de un nódulo pulmonar sospechoso. El estudio con PET-TC mostró captación patológica en dicha lesión. Se realizó punción aspiración con aguja fina (PAAF), que confirmó la presencia de adenocarcinoma compatible con origen colorrectal.

La paciente fue sometida a segmentectomía pulmonar. El análisis anatomopatológico de la pieza quirúrgica mostró un adenocarcinoma metastásico de origen colorrectal; sin embargo, de forma inesperada, el estudio inmunohistoquímico evidenció expresión conservada de las proteínas reparadoras, sugiriendo un fenotipo pMMR. Con el objetivo de confirmar el estatus molecular, se realizó determinación mediante test Idylla MSI, que mostró resultado estable (MSS).

Dada la edad de la paciente y la ausencia de enfermedad evidente tras la resección pulmonar, se decidió inicialmente actitud expectante con vigilancia estrecha.

En revisiones posteriores se evidenció la aparición de nuevos nódulos pulmonares, sugestivos de progresión metastásica. Ante la discordancia molecular previamente observada entre el tumor primario y la metástasis pulmonar resecada, se decidió realizar una nueva biopsia pulmonar.

El análisis anatomopatológico de la nueva muestra confirmó nuevamente la pérdida de MLH1 y PMS2, compatible con fenotipo dMMR/MSI-H. La revisión retrospectiva de la pieza pulmonar inicial evidenció heterogeneidad intratumoral, con coexistencia de áreas con conservación de proteínas reparadoras y áreas con pérdida de expresión. Asimismo, se descartó metilación del promotor de MLH1.

Ante la progresión pulmonar y la confirmación de un fenotipo MSI-H en parte del tumor, se decidió iniciar tratamiento con pembrolizumab en diciembre de 2024.

Tras cuatro ciclos de inmunoterapia se objetivó respuesta parcial radiológica. Sin embargo, en junio de 2025 la paciente presentó progresión de la enfermedad con aparición de adenopatías mediastínicas, múltiples nódulos pulmonares y lesiones óseas.

Ante progresión se inició segunda línea de tratamiento con capecitabina y oxaliplatino, con buena tolerancia y mejoría clínica. En la primera reevaluación radiológica se objetivó respuesta parcial, manteniéndose en situación de enfermedad estable.

g) Situación clínica actual

La paciente se encuentra actualmente en tratamiento con capecitabina y oxaliplatino, con enfermedad estable radiológica y buen estado funcional, en seguimiento activo por el servicio de Oncología Médica.

3. DISCUSIÓN

La determinación del estatus MSI/dMMR constituye actualmente una herramienta fundamental en el manejo del cáncer colorrectal, tanto por su valor pronóstico como por su papel predictivo de respuesta a inmunoterapia. Los tumores MSI-H/dMMR presentan una elevada carga mutacional y un microambiente tumoral inmunogénico, lo que explica su mayor sensibilidad a inhibidores de PD-1.

En la mayoría de los casos, el estatus MSI se mantiene constante entre el tumor primario

y las metástasis. Diversos estudios han descrito tasas de concordancia superiores al 90% en metástasis hepáticas y pulmonares. Sin embargo, en un pequeño porcentaje de pacientes puede existir discordancia molecular, probablemente relacionada con la heterogeneidad tumoral intrínseca.

La heterogeneidad intratumoral implica la coexistencia de diferentes subclones tumorales con perfiles moleculares distintos dentro de una misma neoplasia. En este contexto, algunas metástasis pueden originarse a partir de clones con fenotipo pMMR/MSS mientras que otras derivan de clones dMMR/MSI-H.

El caso presentado ilustra esta situación. Inicialmente, el tumor primario mostró pérdida de MLH1 y PMS2 compatible con dMMR/MSI-H. Posteriormente, la primera metástasis pulmonar analizada mostró expresión conservada de proteínas reparadoras y fenotipo MSS. La revisión histológica posterior demostró que esta discordancia se debía a heterogeneidad intratumoral, con coexistencia de áreas con distintos perfiles moleculares.

Este hallazgo tiene implicaciones clínicas relevantes. La presencia de fenotipo MSI-H en enfermedad metastásica identifica a pacientes candidatos a inmunoterapia. Sin embargo, la heterogeneidad tumoral puede influir en la eficacia del tratamiento, favoreciendo la aparición de resistencia primaria o secundaria.

De hecho, se estima que hasta el 50% de los pacientes con cáncer colorrectal metastásico MSI-H pueden desarrollar resistencia a inmunoterapia. Factores como la carga tumoral, la localización metastásica o la presencia de subclones MSS pueden contribuir a este fenómeno.

Por ello, en situaciones de evolución clínica discordante o resultados moleculares inesperados, la rebiopsia y reevaluación molecular de las metástasis constituye una estrategia clave para optimizar la selección del tratamiento sistémico. Basándonos en la experiencia de este caso, consideramos especialmente indicada la reevaluación molecular ante una progresión precoz o atípica tras inmunoterapia en tumores MSI-H/dMMR, cuando la muestra inicial procede de una metástasis única resecada con mayor riesgo de muestreo sesgado, o ante la aparición de nuevas lesiones en localizaciones no previamente biopsiadas, donde el perfil molecular puede diferir del clon de origen. En estos escenarios, la obtención de nueva muestra tumoral — preferiblemente de la lesión más accesible y metabólicamente activa— permite confirmar o reclasificar el estatus MMR/MSI y fundamentar la decisión terapéutica en la biología real del tumor en ese momento evolutivo.

En conclusión, este caso pone de manifiesto la importancia de considerar la heterogeneidad molecular en el cáncer colorrectal metastásico y resalta el papel de la reevaluación molecular en la toma de decisiones terapéuticas.

4. BIBLIOGRAFÍA

1. André T, et al. Pembrolizumab in microsatellite-instability–high advanced colorectal cancer. N Engl J Med. 2020.

2. Cohen R, et al. Discordance between primary and metastatic colorectal cancer MSI status. Ann Oncol. 2018.

3. Evrard C, et al. Microsatellite instability: diagnosis and heterogeneity in colorectal cancer. Cancers (Basel). 2019.

4. Evrard C, et al. Heterogeneity of mismatch repair status between primary tumour and metastasis. Int J Mol Sci. 2022.

5. Taieb J, et al. Deficient mismatch repair colorectal cancer: diagnosis and treatment. Eur J Cancer. 2022.

6. Buchler T. Microsatellite instability and metastatic colorectal cancer. Front Oncol. 2022.

7. Llosa NJ, et al. Immune checkpoint blockade in mismatch repair–deficient colorectal cancer. J Clin Oncol. 2022

5. ¿POR QUÉ ES ESPECIAL ESTE CASO?

1. Presenta discordancia del estatus MSI entre tumor primario y metástasis pulmonares, fenómeno poco frecuente en cáncer colorrectal.

2. Demuestra heterogeneidad intratumoral en el sistema de reparación del ADN, con implicaciones diagnósticas y terapéuticas relevantes.

3. Resalta el valor de la rebiopsia en situaciones clínicas o moleculares discordantes, permitiendo confirmar el estatus molecular y optimizar la estrategia terapéutica en enfermedad metastásica.

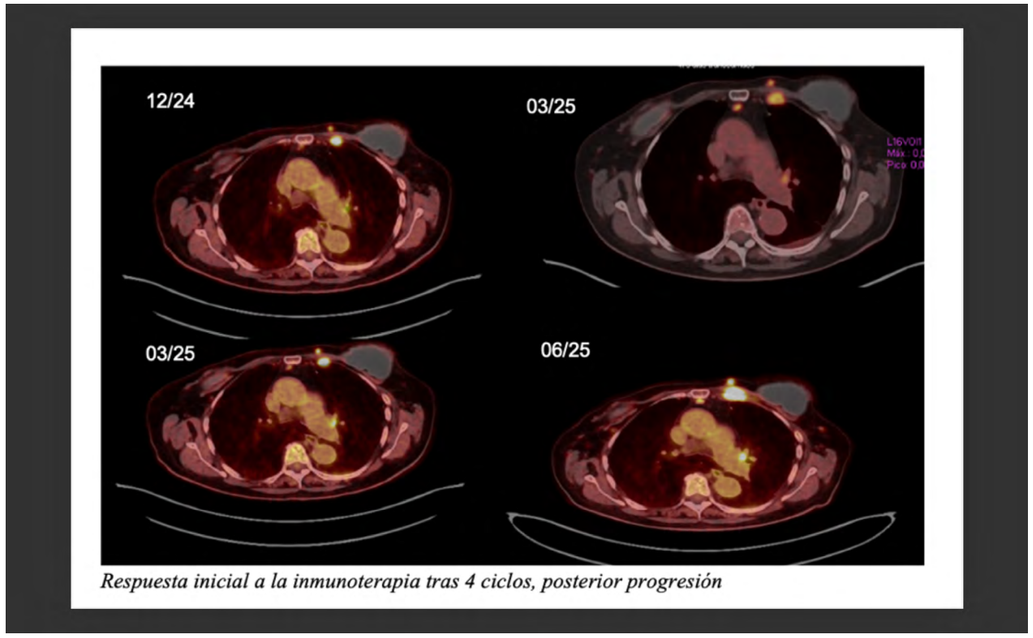

Figura 1. Evolución radiológica mediante PET-TC que muestra respuesta parcial inicial tras tratamiento con pembrolizumab seguida de progresión posterior con aparición de nuevas lesiones pulmonares y mediastínicas.

MÁS ALLÁ DEL TUMOR: CUANDO LA PIEL NOS HABLA, A PROPÓSITO DE UN CASO

1. Fátima Ruiz Ramírez (R5 Oncología Médica, Hospital General Universitario de Ciudad Real).
Email: fatimaruizramirez1995@gmail.com
2. Rocío Galán Moral (FEA Oncología Médica, Hospital General Universitario de Ciudad Real)
3. Yolanda Ruiz Ramírez (FEA Hematología y Hemoterapia, Hospital La Vega Baja de Orihuela)
4. Ana Romero Alfaro (R4 Oncología Médica, Hospital General Universitario de Ciudad Real)
5. Marina López Moreno (R5 Oncología Médica, Hospital General Universitario de Ciudad Real)

A) Anamnesis

Anamnesis: Se trata de un paciente varón de 66 años con antecedentes personales de diabetes mellitus tipo 2 mal controlada, probable lupus eritematoso sistémico (LES) (ANA positivo, anti-Ro positivo, linfopenia), obesidad, neuropatía diabética en estudio, enfermedad pulmonar intersticial sugestiva de LES y penfigoide ampolloso en tratamiento inmunosupresor (prednisona y dupilumab), desde diciembre de 2023, tras diagnóstico del mismo (anticuerpo anti-BP180 positivo (3.62) en biopsia cutánea).

Consulta a mediados de febrero de 2024 por disfagia progresiva a sólidos, síndrome constitucional, disnea intermitente y tos crónica. Durante el estudio digestivo se objetiva una lesión esofágica de aspecto neoplásico con fístula aorto-esofágica sospechada por tomografía computarizada (TC), lo que motiva la colocación urgente de endoprótesis aórtica (TEVAR).

b) Exploración física

Exploración física: El paciente presenta buen estado general, con un ECOG-PS 1. Presenta disfagia a sólidos, tos crónica sin expectoración y disnea leve de esfuerzo. La piel muestra lesiones ampollosas costrosas compatibles con penfigoide y en la auscultación pulmonar se aprecian roncus en base derecha, con una saturación de oxígeno basal en torno a 90-93%, con el resto de exploración sin alteraciones.

c) Pruebas complementarias

Pruebas complementarias: Se realiza inicialmente una analítica sanguínea con signos de leucocitosis leve y reactantes de fase aguda elevados al ingreso, con posterior descenso. Además, se realiza una TC en febrero de 2025 que evidencia una tumoración esofágica de gran tamaño con efecto masa sobre estructuras mediastínicas y contacto con aorta torácica, y un PET-TC, que evidencia también dicha masa, hipermetabólica (SUV máx 24.28), en mediastino posterior compatible con carcinoma escamoso de esófago, con adenopatías mediastínicas también hipermetabólicas. En la gastroscopia se visualiza una lesión ulcerada mamelonada a 38 centímetros de la arcada dental que infiltra la luz esofágica compatible con carcinoma escamoso moderadamente diferenciado (p40 y CK34BE12 positivos). También se realizan tanto TC como resonancia magnética (RM) cerebrales, que son totalmente normales.

d) Tratamiento realizado

Tras estabilización vascular con colocación de endoprótesis aórtica y colocación de gastrostomía percutánea, inicia tratamiento con quimioterapia semanal (carboplatino + paclitaxel) concomitante con radioterapia (RT-QT), manteniendo tratamiento inmunosupresor (corticoides y dupilumab) por penfigoide ampolloso, ajustado por dermatología.

e) Evolución

Durante el tratamiento el paciente presenta episodios de disnea leve, mareos con probable componente vasovagal y cuadro de tos persistente sin signos de infección activa. La respuesta clínica al tratamiento es favorable en términos de control sintomático, con buena tolerancia inicial al tratamiento y adecuada respuesta clínica en cuanto a dolor y disfagia.

1. COMENTARIOS / DISCUSIÓN

El penfigoide ampolloso es una enfermedad de la piel con formación de ampollas que se origina por un problema del sistema inmunológico y que normalmente afecta a personas de edad avanzada. Su mecanismo de acción se debe a la creación de autoanticuerpos IgG que atacan antígenos en la membrana basal de la piel, específicamente BP180 (también denominado colágeno XVII) y BP230 (1). Aunque la mayoría de los casos son de origen desconocido, en algunos individuos puede aparecer como un síntoma asociado a un cáncer subyacente (2).

Aunque la asociación entre penfigoide ampolloso y neoplasias sólidas continúa siendo controvertida, diversos estudios retrospectivos y revisiones sistemáticas han descrito una mayor frecuencia de tumores digestivos, genitourinarios y pulmonares en estos pacientes (2) (3).

En este caso, el paciente presenta un penfigoide ampolloso activo, de difícil control, junto con un carcinoma escamoso de esófago localmente avanzado, lo que plantea una potencial etiología paraneoplásica por varios motivos.

En primer lugar, el penfigoide ampolloso en nuestro caso en cuestión se diagnostica unos 2–3 meses antes del hallazgo oncológico y se mantiene activo pese al tratamiento inicial, lo cual refuerza la hipótesis paraneoplásica. De hecho, en algunos síndromes paraneoplásicos cutáneos, el penfigoide ampolloso puede preceder en semanas o meses al diagnóstico tumoral, actuando potencialmente como marcador precoz de malignidad subyacente (3) (4).

Además de la relación temporal entre el brote de dermatosis y el diagnóstico tumoral (4), existe una respuesta parcial al tratamiento inmunosupresor con corticoides y terapias dirigidas como dupilumab, actualmente considerado una alternativa eficaz en casos refractarios (5) (6), existiendo además una mejoría parcial de las lesiones cutáneas tras el inicio del tratamiento quimiorradioterápico dirigido al tumor (7).

La hipótesis inmunológica propone que determinadas neoplasias podrían inducir fenómenos de mimetismo molecular frente a antígenos cutáneos, desencadenando una respuesta autoinmune secundaria (7). En algunos estudios se ha descrito expresión aberrante de BP180 y presencia de autoanticuerpos asociados en pacientes con tumores sólidos, apoyando una posible activación inmunológica cruzada (8).

Debe diferenciarse del penfigoide paraneoplásico, una entidad inmunológicamente distinta, asociada más frecuentemente a neoplasias hematológicas, con afectación mucosa severa y detección de autoanticuerpos específicos como anti-envoplakin (EVPL) o anti-desmoplakina (DSP) (9). En nuestro paciente, el cuadro es clínicamente y serológicamente compatible con un penfigoide ampolloso clásico.

En resumen, aunque no puede confirmarse con certeza el carácter paraneoplásico del penfigoide ampolloso en este paciente, la evidencia temporal, clínica y terapéutica junto con la evolución favorable del cuadro tras la respuesta tumoral, sugiere fuertemente su relación con el carcinoma esofágico. Esto tiene implicaciones pronósticas y terapéuticas, y refuerza la necesidad de un abordaje multidisciplinar precoz entre oncología, dermatología y medicina interna.

2. BIBLIOGRAFÍA

1. Schmidt E, Zillikens D. Pemphigoid diseases. Lancet. 2023;401(10385):1630–1644.

2. Bastuji-Garin S, Joly P, Lemordant P, et al. Risk of cancer in bullous pemphigoid: a nationwide cohort study. J Invest Dermatol. 2013;133(4):1152-1154.

3. Ohata C, Ishii N, Hamada T, et al. Coexistence of bullous pemphigoid and internal malignancies. J Dermatol. 2010;37(11):973–977.

4. Yoshikawa Y, Tanaka R, Hayashi K, et al. Bullous pemphigoid preceding the diagnosis of malignancy: a case series and literature review. Acta Derm Venereol. 2019;99(9):837–838.

5. Ujiie H, Muramatsu K, Mushiroda T, et al. Clinical and genetic predictors of treatment response in bullous pemphigoid: a multicenter study. J Am Acad Dermatol. 2021;84(2):439–446.

6. Abdat R, Waldman RA, de Bedout V, et al. Dupilumab as a novel therapy for bullous pemphigoid: a multicenter case series. J Am Acad Dermatol. 2020;83(1):46–52.

7. Liu Y, Li L, Wang Y, et al. Tumor-induced autoimmune disease: a proposed mechanism of paraneoplastic autoimmune blistering dermatoses. Oncol Lett. 2017;13(3):1391–1394.

8. Takayama K, Tsutsui K, Ohata C. BP180 and BP230 autoantibodies in paraneoplastic and non-paraneoplastic pemphigoid. Br J Dermatol. 2019;181(2):409–411.

9. Camisa C, Helm TN. Paraneoplastic pemphigus is a distinct neoplasia-induced autoimmune disease. Arch Dermatol. 1993;129(7):883–886.

3. ¿POR QUÉ ES ESPECIAL ESTE CASO?:

Este caso destaca por la complejidad del manejo multidisciplinar de un paciente oncológico con múltiples comorbilidades autoinmunes e inmunosupresión activa. El penfigoide ampolloso plantea un desafío adicional tanto en el diagnóstico diferencial inicial (lesiones cutáneas polimorfas) como en la tolerancia y toxicidad del tratamiento oncológico. La coexistencia de una fístula aorto-esofágica, tratada con éxito mediante TEVAR, resalta la agresividad locorregional del tumor. A pesar del estadio avanzado y las múltiples complicaciones potenciales, incluida una fístula aorto-esofágica, la evolución clínica hasta el momento ha sido favorable con tratamiento radical combinado.

8. Tumores Genitourinarios

IMPORTANCIA DE LA CARACTERIZACIÓN MOLECULAR EN CARCINOMA RENAL METASTÁSICO: IMPLICACIONES TERAPÉUTICAS DE UNA MUTACIÓN ACTIVADORA MTORY1974H

Blanca Campos Vives, Joseline San Miguel Barros, Álvaro Caveda Dorado
Tutor: Jesús García-Donas.
Hospital Universitario HM Sanchinarro
bcamposvives@gmail.com

1. INTRODUCCIÓN

El carcinoma renal de células claras (CRCC) metastásico presenta una evolución clínica heterogénea y un pronóstico variable, condicionado por factores clínicos, biológicos y moleculares. En los últimos años, la incorporación de la inmunoterapia en combinación con inhibidores de tirosina quinasa (TKI) ha modificado el manejo de estos pacientes, mejorando la supervivencia global. Sin embargo, un subgrupo de pacientes presenta progresión precoz, lo que limita las opciones terapéuticas y obliga a considerar estrategias individualizadas.

La vía PI3K/AKT/mTOR desempeña un papel fundamental en la regulación del crecimiento celular, metabolismo y supervivencia tumoral. En el CRCC, diversas alteraciones moleculares pueden conducir a la activación de esta vía. En particular, las mutaciones activadoras en MTOR podrían conferir sensibilidad a inhibidores de mTOR, como everolimus, constituyendo un potencial biomarcador predictivo de respuesta.

Se presenta el caso de un paciente con CRCC metastásico de evolución agresiva, en el que la identificación de una mutación activadora en MTOR mediante biopsia líquida condiciona la toma de decisiones terapéuticas.

A) Anamnesis

Varón de 52 años de edad sin antecedentes personales de interés. En octubre de 2022 fue diagnosticado de carcinoma renal de células claras en polo superior de riñón derecho, tratándose mediante nefrectomía parcial. Como complicación postoperatoria presentó fístula urinaria en diciembre de 2022, resuelta tras colocación de catéter doble J.

El estudio anatomopatológico inicial fue compatible con carcinoma renal de células claras estadio pT2a.

En octubre de 2023 presentó recaída local, realizándose nefrectomía radical robótica. En enero de 2024 ingresó por dolor cervical asociado a déficit neurológico, objetivándose metástasis vertebral en C3 con componente epidural.

El PET-TAC mostró enfermedad metastásica diseminada, con afectación ósea múltiple, hepática, pulmonar y pleural, así como compresión medular multinivel.

Tras la cirugía por recaída local en octubre de 2023, el análisis histológico evidenció carcinoma renal de células claras de alto grado (grado 4), con presencia de rasgos sarcomatoides focales. El tumor, de 4,5 cm de diámetro máximo, presentaba extensión al tejido perirrenal e invasión vascular,

clasificándose como pT3a (LV1, R0).

Se inició tratamiento sistémico con nivolumab e ipilimumab en enero de 2024, presentando rápida progresión clínica y radiológica, con incremento de la carga metastásica, lo que motivó su suspensión precoz.

Durante la evolución, el paciente presentó múltiples eventos esqueléticos: en febrero de 2024 sufrió fractura patológica de cadera izquierda, tratada mediante estabilización quirúrgica, y posteriormente precisó estabilización percutánea de lesiones vertebrales. En junio de 2024 presentó fractura de clavícula izquierda, tratada con radioterapia antiálgica.

Ante progresión sistémica, inició tratamiento con cabozantinib en junio de 2024, alcanzando una respuesta parcial inicial. Durante la evolución presentó trombopenia grado 2, que obligó a un ajuste inicial de dosis. Posteriormente, y en función del balance eficacia-toxicidad y de la evolución clínica y radiológica, se realizaron sucesivos ajustes alternando dosis plena y reducida.

En enero de 2025 la resonancia magnética lumbar mostró progresión vertebral con compresión en L5, tratada con radioterapia antiálgica (8 Gy), tras lo cual se reescaló cabozantinib a 60 mg/día, con buena tolerancia.

En mayo de 2025 recibió radioterapia sobre metástasis costal izquierda (20 Gy). La reevaluación en junio de 2025 mostró estabilidad global de la enfermedad hepática y ósea, salvo progresión de la lesión escapular izquierda.

El paciente continúa en tratamiento con cabozantinib 60 mg/día, con control global de la enfermedad salvo progresión ósea focal. Dada la presencia de la mutación activadora MTOR Y1974H y la progresión ósea, se plantea transición a everolimus como estrategia terapéutica dirigida..

b) Pruebas complementarias

- TAC TAP (16/06/2025): resolución de trombosis en vena ilíaca, progresión de metástasis escapular izquierda (55 mm), estabilidad hepática y costal, mínima ascitis.

- Gammagrafía ósea (16/06/2025):múltiples captaciones metastásicas en esqueleto axial y apendicular.

- ctDNA (04/2025):TMB 5 muts/Mb, MSI estable, fracción tumoral <1%. Alteraciones en VHL P103fs*26 VAF 1.0%, ARID1A S499fs*120 VAF 0.93%, SETD2 splice site 7431+2T>C VAF 0.47% y MTOR Y1974H VAF 0.82%.

- Estudio en línea germinal de variante VHL: no detectada.

c) Evolución

El presente caso ilustra la evolución agresiva de un CRCC metastásico con progresión precoz a inmunoterapia y elevada carga metastásica ósea, condicionando una importante morbimortalidad y necesidad de un abordaje multidisciplinar.

Uno de los aspectos más relevantes es la identificación de la mutación activadora MTOR Y1974H mediante biopsia líquida. Esta alteración se ha asociado a activación constitutiva de la vía mTORC1, con incremento de la señalización intracelular implicada en proliferación tumoral. Desde el punto de vista clínico, diversas evidencias sugieren que las alteraciones en esta vía pueden actuar como biomarcadores predictivos de respuesta a inhibidores de mTOR.

En pacientes con CRCC metastásico, se han descrito respuestas prolongadas a temsirolimus en presencia de mutaciones activadoras en MTOR, lo que respalda el valor terapéutico de esta diana. En este contexto, la identificación de dicha mutación en nuestro paciente, a pesar de su baja fracción en ctDNA, sugiere un posible papel driver y apoya la consideración de everolimus como estrategia terapéutica tras progresión a inmunoterapia y TKI.

Asimismo, este caso pone de manifiesto la utilidad de la biopsia líquida en la práctica clínica, especialmente en situaciones de progresión tumoral donde puede aportar información molecular relevante para la toma de decisiones terapéuticas.

El paciente inició tratamiento con everolimus el 1 de octubre de 2025. Tras dos ciclos de tratamiento, en las pruebas de imagen de diciembre de 2025 se objetivó progresión radiológica de la enfermedad. Posteriormente, ingresó por deterioro clínico progresivo, con evolución desfavorable, produciéndose finalmente el exitus en nuestro centro.

1. ¿POR QUÉ ES ESPECIAL ESTE CASO?

1. Identificación de una mutación activadora de MTOR como potencial biomarcador terapéutico en CRCC metastásico.

2. Evolución clínica agresiva con progresión precoz a inmunoterapia y elevada carga metastásica ósea.

3. Aplicación de una estrategia de tratamiento personalizada basada en biopsia líquida.

2. BIBLIOGRAFÍA

1. Rodríguez-Moreno JF, Apellániz-Ruiz M, Roldán-Romero JM, et al. Exceptional response to temsirolimus in a metastatic clear cell renal cell carcinoma with an early novel MTOR-activating mutation. J Natl Compr Canc Netw.2017;15(11):1310–1315. doi:10.6004/jnccn.2017.7018.

2. Roldán-Romero JM, Beuselinck B, Santos M, et al. PTEN expression and mutations in TSC1,TSC2 and MTOR are associated with response to rapalogs in patients with renal cell carcinoma. Int J Cancer. 2020;146(5):1435–1444. doi:10.1002/ijc.32579.

3. Ghosh AP, Marshall CB, Coric T, et al. Point mutations of the mTOR–RHEB pathway in renal cell carcinoma. Oncotarget. 2015;6(20):17895–17910. doi:10.18632/oncotarget.4963.

4. Grabiner BC, Nardi V, Birsoy K, et al. A diverse array of cancer-associated MTOR mutations are hyperactivating and can predict rapamycin sensitivity. Cancer Discov. 2014;4(5):554–563. doi:10.1158/2159-8290.CD-13-092.

SUPERVIVENCIA PROLONGADA EN CARCINOMA MEDULAR RENAL ESTADIO IV METASTÁSICO: CONTROL OLIGOMETASTÁSICO CON SBRT Y PEMBROLIZUMAB DE MANTENIMIENTO TRAS FRACASO QUIMIOTERAPIA

Salgado P., Vásquez W., Camacho C., Eguino J.M.
Hospital Universitario Fundación Jiménez Díaz, Madrid.
Email: patricia.salgon19@gmail.com

1. INTRODUCCIÓN

El carcinoma medular renal (RMC) es una neoplasia extremadamente rara (<1% de tumores renales; incidencia ~0.5-1 caso/millón/año), agresiva y de origen medular (SMARCB1-deficiente), que afecta predominantemente a adultos jóvenes con rasgo falciforme, con predominio masculino y diagnóstico tardío metastásico entre el 65-90%. Presentan un pronóstico sombrío histórico con una mediana de supervivencia global de 7-13 meses en casos metastásicos, 1 año en aproximadamente el 33%, 5 años menos del 10%. Todo ello, pese a quimioterapia basada en platinos, con respuestas breves en menos del 29%. La inmunoterapia anti-PD-1, como el pembrolizumab y la ablación metastásica con Radioterapia estereotáxica corporal (SBRT) o radiocirugía emergen en el paciente oligometastásico y oligoprogresivo, pero con evidencia limitada por el momento en RMC.
Presentamos este caso con una supervivencia excepcional, >56 meses con tratamiento multimodal; quimioterapia secuencial + pembrolizumab + múltiples sesiones de SBRT, ilustrando potencial de control local metastásico en tumor huérfano letal.

a) Anamnesis

Varón de 57 años sin antecedentes relevantes inicia estudio en noviembre 2021 por síndrome constitucional (pérdida peso, astenia) y dolores óseos multifocales.

b) Exploración física

Buen estado general, hemodinámicamente estable, eupneico en reposo, sin alteraciones relevantes.

c) Pruebas complementarias al diagnóstico en noviembre 2021

- TAC-TAP: lesión sólida polo renal izquierdo 3 cm + lesión esclerosa vertebral D12.
- RM lumbar: múltiples lesiones óseas dorsales/lumbares.
- RM cerebral: Lesión ocupante de espacio (LOE) única frontal parasagital derecha 3 mm.
- Biopsia renal: carcinoma de ductos colectores (Bellini) vs. medular vs. sarcomatoide

d) Diagnóstico

Carcinoma medular renal estadio IV (metastásico óseo y cerebral).

e) Tratamiento y evolución

Tras presentar el caso en un comité multidisciplinar se inicia tratamiento multimodal por estadio IV y síntomas óseos.

- Diciembre 2021-abril 2022: primera línea cisplatino + gemcitabina.
- Enero 2022: RT convencional; 25 Gy a vértebras D3-D10-L1 + margen (control óseo paliativo).
- Junio 2022: progresión (cerebral frontal izquierda 6 mm + cerebelosa derecha 5 mm + adrenal izquierda).
- Julio 2022: Se realiza una nueva radiocirugía con fracción única de 24 Gy a la lesión ocupante de espacio (LOE) frontal derecha, radiocirugía 24 Gy LOE frontal izquierda (No.1) y una SBRT a la adrenal izquierda 45 Gy/5 fx (9 Gy/fracción).
- Agosto-septiembre 2022: Inicia la segunda línea con carboplatino AUC4 + etopósido.
- Octubre 2022: progresión cerebral frontal izquierda → radiocirugía 22 Gy LOE frontal izquierda (No.2).
- Octubre 2022: Inicia una tercera línea con pembrolizumab (mantenimiento prolongado).
- Marzo 2024: SBRT renal izquierda 42 Gy/3 fx (control primario residual/oligoprogresivo).
- Pembrolizumab de mantenimiento hasta agosto 2025.

f) Situación clínica actual

Agosto 2025 (56 meses post-diagnóstico): enfermedad estable con reducción tamaño todas lesiones tratadas, sin nuevas; ECOG 1, independiente para todas las actividades diarias, buen estado general a los 61 años.

2. DISCUSIÓN

Este caso, destacan la rareza y letalidad del carcinoma medular renal metastásico, una mediana de supervivencia global histórica de entre 7 y 13 meses y <10% a los 5 años. En este contexto, el fracaso de la quimioterapia basada en platino es la regla, con algún caso con respuestas breves en aproximadamente el 29% de los casos.

El control oligometastásico u oligoprogresivo mediante SBRT radiocirugía cerebral x3, SBRT adrenal, vertebral y renal, permitió ablación precisa de sitios progresivos con excelente tolerancia y reducción sostenida lesiones.

El Pembrolizumab (anti-PD-1) como tercera línea y mantenimiento contribuyó a estabilización prolongada (>56 meses), pese a evidencia limitada en RMC. La multimodalidad con quimioterapia secuencial + inmunoterapia + ablación metastásica, superó el pronóstico esperado, ilustrando el valor del manejo intensivo en el paciente oligometastásico raro.

Mensaje clave: en un tumor huérfano agresivo, la ablación metastásica con SBRT y radiocirugía, ofrece control local duradero y puente para inmunoterapia, potencialmente extendiendo supervivencia en casos seleccionados.

Es necesario el desarrollo de ensayos específicos en RMC para integrar la inmunoterapia y la SBRT junto con marcadores específicos y como individualizarlo para cada paciente.

3. BIBLIOGRAFÍA

1. Ponnam HC, et al. Renal Medullary Carcinoma: A Call for Screening and Early Detection. Cureus. 2025;17(1):e12345.

2. Cleveland Clinic. Renal Medullary Carcinoma. Updated 2025.

3. Lebenthal JM, et al. Clinical Characteristics, Management, and Outcomes of Renal Medullary Carcinoma. Eur Urol Oncol. 2025 (in press).

4. NCCN Guidelines: Kidney Cancer. Version 2025-2026.

5. ESMO Guidelines: Rare Kidney Tumors. Ann Oncol. 2024 updates.

6. Nze C, et al. Phase II Trial of Pembrolizumab in Advanced Renal Medullary Carcinoma. J Immunother Cancer. 2023;11(7):e006789.

7. Beckermann KE, et al. Clinical and Immunologic Correlates of PD-1 in Renal Medullary Carcinoma. J Immunother Cancer. 2017;5:1.

8. Siva S, et al. Stereotactic Radiotherapy and Pembrolizumab in Oligometastatic RCC (RAPPORT trial). Eur Urol. 2022;81(5):529-537.

9. Tang C, et al. Definitive Radiotherapy for Oligometastatic RCC. Lancet Oncol. 2021;22(12):e543-e552.

10. Suarez C, et al. Update in Collecting Duct Carcinoma. Front Oncol. 2022;12:970199.

4. ¿POR QUÉ ES ESPECIAL ESTE CASO?

1. El Carcinoma medular renal metastásico es extremadamente raro y letal, pero este paciente logra supervivencia >56 meses con enfermedad estable y ECOG 1.

2. El control oligometastásico mediante múltiples SBRT (radiocirugía cerebral x3, SBRT adrenal, vertebral, renal) logra la reducción sostenida de las lesiones sin toxicidad grave.

3. El Pembrolizumab de mantenimiento tras el fracaso quimio secuencial contribuye a la estabilización prolongada, destacando el potencial de la inmunoterapia + SBRT en un tumor huérfano agresivo donde las respuestas sistémicas son raras.

9. Tumores Ginecológicos

¿ES LA RESISTENCIA A PLATINO EL DESTINO FINAL DE LA ENFERMEDAD POR CARCINOMA SEROSO DE OVARIO?, O ¿EXISTE ESPERANZA CON NUEVAS TERAPIAS CON CÉLULAS T MODIFICADAS?

Dr. Álvaro Caveda Dorado, Dra. Blanca Campos Vives,
Dra. Joseline San Miguel Barros, Dr. Jesús García-Donas Jiménez
Servicio de oncología médica, Hospital HM Sanchinarro, Madrid, España.
Correo electrónico: alvarocaveda@gmail.com

1. CASO CLÍNICO

a) Anamnesis

Paciente de 60 años sin antecedentes oncológicos, inició estudio en enero del 2023 a raíz de molestias abdominales generalizadas intermitentes de 1 mes de evolución, aumento del perímetro abdominal y diarrea sin deposiciones patológicas. Asociaba disnea de grandes esfuerzos.

EXPLORACIÓN FÍSICA:
Consciente y orientada en las 3 esferas, ACP rítmica, sin soplos, MV conservado. Abdomen blando, depresible, RHA+, ascitis moderada, indoloro y sin irritación peritoneal.
ECOG:1 TA:120/82mmH 82: lpm Ta:36oC Peso:115kg.

b) Pruebas complementarias

Se realizó ecografía abdominal apreciándose abundante ascitis y en el TC-Abdominal se identificaron masas pélvicas bilaterales dependientes de ovarios, derecha de 5.5 cm de predominio sólido e izquierda de 8 cm de contenido quístico; así como la ascitis asociada a engrosamiento nodular del omento mayor sugerente de carcinomatosis.

Anatomía Patológica: líquido ascítico: positividad para células tumorales tipo carcinoma claudina positiva. BRCA1/2 negativo.

Biopsia (Epiplón mayor): Carcinoma seroso de alto grado, p53 mutado, WT-1 positivo (5%).

Se realizó además un PET-TC para evaluar la extensión de la enfermedad, hallándose captación en adenopatías a nivel cardiofrénico bilateralmente (SUV 3.27) paraesofágica distal (SUV 4.69); de masa sospechosa de tumor primario (SUV 10.0) y captación difusa del omento mayor (SUV 7.36).

c) Diagnóstico

Carcinoma seroso ovárico estadio IV, HRD inconcluso, BRCA1/2 negativo).

d) Tratamiento y evolución

La paciente recibió 4 ciclos de Carboplatino+Taxol neoadyuvantes y se realizó cirugía de intervalo en mayo de 2023; realizando citoreducción CRS 3 (respuesta casi completa/completa) y HIPEC (Quimioterapia intraperitoneal térmica) con Cisplatino. Posteriormente completó 2 ciclos más para llegar a un total de 6 ciclos

de Carboplatino+Taxol; tras los cuales se inició Bevacizumab de mantenimiento con previsión a 22 ciclos, llegándose a administrar únicamente 8 de ellos.

Previo al C9 (enero del 2024) la paciente requirió ingreso y cirugía por eventración estrangulada, extirpándose un nódulo peritoneal con histología de carcinoma. Dada la progresión se realizaron 6 ciclos de Carboplatino+CAELIX en régimen de desensibilización por reacción alérgica previa; consiguiéndose estabilidad parcial en PET-TC en agosto. Inició Niraparib de mantenimiento y se realizó pre-screening HLA ADP, con resultado positivo, como posible 3a línea con TCR (linfocitos T con receptor modificado genéticamente) dirigidos a MAGE (antígeno genético frente a melanoma) si progresión a Niraparib. El 20 de noviembre del 2024 se realiza leucoferesis para manufactura de linfocitos T autólogos.

En PET-TC de enero de 2025 se aprecian adenopatías de nueva aparición en tronco celíaco e interaórtico cava, se realiza RECIST el 13 de febrero, confirmatorio de progresión de la enfermedad con sendas adenopatías de 15mm y otra cardiofrénica derecha y peri esofágica de 11mm. Se tomó biopsia tumoral con MAGE A4 positivo permitiendo el inicio de la TCR.

El día 22 de febrero se realizó linfodepleción y el 27 infusión de linfocitos T autólogos mutados contra MAGE. Tras la infusión la paciente presentó, rash leve, hipertransaminasemia moderada, Fracaso Renal Agudo, edemas leves, prurito y Síndrome de liberación de citoquinas durante los primeros 2 meses; así como alteraciones secundarias a la quimioterapia de linfodepleción (náuseas grado 2, anemia grado 2, linfopenia grado 2, neutropenia y trombopenia ambas grado 2).

e) Situación actual

A los 6 meses de tratamiento el RECIST muestra Estabilidad de la enfermedad (EE) de adenopatías en tronco celíaco, interaórtico cava y periesofágica; así como reducción a 7mm de la cardiofrénica derecha. Paciente clínicamente asintomática y con efectos secundarios a TCR resueltos.

2. CONCLUSIÓN

En esta paciente la TCR muestra una posible 3a línea para cáncer de ovario metastásico tras recaída con platino (sensibilidad parcial con ILP 7+5 meses). Aunque no se trate de un ensayo clínico randomizado podría apoyar el tratamiento de este tipo de tumor de pronóstico limitado (estadio IV, BRCA1/2 negativo) para conseguir un ILP más prolongado y con aceptable tolerancia.

3. BIBLIOGRAFÍA

1. González-Martín A, Ledermann JA; ESMO Guidelines Committee. ESMO Clinical Practice Guideline Express Update on the management of epithelial ovarian cancer. ESMO Open. 2026 Ene 28 [citado 17 May 2026]. doi: 10.1016/j.esmoop.2025.106032.

2. Caruso G, Weroha SJ, Cliby W. Ovarian Cancer: A Review. JAMA. 2025;334(14):1278-1291. doi: 10.1001/jama.2025.9495.

3. Brudno JN, Maus MV, Hinrichs CS. CAR T Cells and T-Cell Therapies for Cancer: A Translational Science Review. JAMA. 2024;332(22):1924-1935. doi: 10.1001/jama.2024.19462.

4. Knafler G, Ho AL, Moore KN, et al. Melanoma-Associated Antigen A4: A Cancer/Testis Antigen as a Target for Adoptive T-Cell Receptor T-Cell Therapy. Cancer Treat Rev. 2025; 134:102891. doi: 10.1016/j.ctrv.2025.102891.

5. Zhu W, Yi Q, Chen Z, et al. Exploring the Role and Mechanisms of MAGEA4 in Tumorigenesis, Regulation, and Immunotherapy. Mol Med. 2025;31(1):43. doi: 10.1186/s10020-025-01079-8.

6. Wu JWY, Dand S, Doig L, et al. T-Cell Receptor Therapy in the Treatment of Ovarian Cancer: A Mini Review. Front Immunol. 2021; 12:672502. doi: 10.3389/fimmu.2021.672502.

7. Daudi S, Eng KH, Mhawech-Fauceglia P, et al. Expression and Immune Responses to MAGE Antigens Predict Survival in Epithelial Ovarian Cancer. PLoS One. 2014;9(8): e104099. doi: 10.1371/journal.pone.0104099.

4. ¿PORQUE ES ESPECIAL ESTE CASO?

1. El caso expuesto muestra una evolución esperable y lamentablemente frecuente (con cada remisión y recurrencia posterior los intervalos libres de progresión con platinos se reducen hasta que aproximadamente un 60- 75% de los pacientes con enfermedad recurrente desarrollan resistencia a platino) en pacientes con Ca. Ovario estadio IV al diagnóstico; con una respuesta inicial a platinos, pero con una recaída precoz tras dicha terapia. En este contexto la TCR emerge como una alternativa terapéutica en estas pacientes con pronóstico limitado, para retrasar la progresión de la enfermedad con mínimos efectos secundarios tras el control de las reacciones adversas iniciales secundarias a la infusión.

2. Este tipo de terapia es de única administración, lo cual teniendo en cuenta el perfil de pacientes en esta situación permite reducir el número de visitas hospitalarias y una mejor calidad de vida.

3. En último lugar, refuerza la importancia de la introducción de estos tratamientos en ensayos clínicos para tratar tumores sólidos, si bien de momento no están aprobados en guías como tratamiento para los mismos.

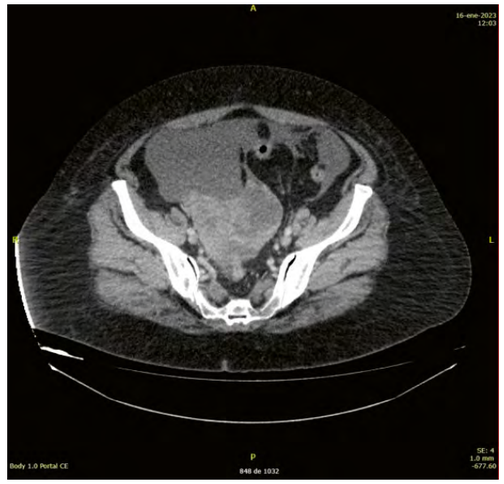

Imagen 1: de TC abdominal realizado en enero de 2023 con hallazgo de masas ováricas y líquido libre en pelvis.

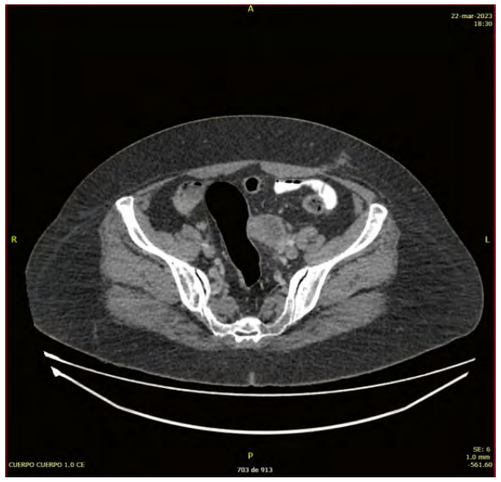

Imagen 2: TC abdominal de reevaluación post- neoadyuvancia y previo a cirugía de cito reducción en mayo de 2023.

RESPUESTA COMPLETA SOSTENIDA EN CARCINOMA EPIDERMOIDE DE CÉRVIX ESTADIO IVA TRAS QUIMIORRADIOTERAPIA CONCOMITANTE Y BOOST EXTERNO EN AUSENCIA DE BRAQUITERAPIA: CASO DE INDIVIDUALIZACIÓN TERAPÉUTICA EN ENFERMEDAD LOCALMENTE AVANZADA

Salgado P., Luna J., Eguino J.M., Camacho C.
Hospital Universitario Fundación Jiménez Díaz, Madrid.
Email: patricia.salgon19@gmail.com

1. INTRODUCCIÓN

El carcinoma epidermoide de cérvix en estadio IVA (FIGO) constituye una situación de mal pronóstico en la que el tratamiento estándar incluye quimiorradioterapia concomitante con cisplatino más braquiterapia de alta tasa de dosis para lograr control local adecuado. La braquiterapia es considerada esencial por guías ESMO y NCCN 2024-2026, porque permite dosis de entre 80-85 Gy a nivel local sin exceder tolerancia de órganos críticos.

En casos en los que la braquiterapia no es factible por extensión tumoral masiva o comorbilidades, el boost con radioterapia externa se contempla como alternativa de menor evidencia.

Presentamos el caso de una paciente de 65 años con carcinoma epidermoide de cérvix HPV- asociado estadio IVA que alcanzó respuesta completa sostenida a 20 meses con quimiorradioterapia y boost externo exclusivo, pese a interrupciones por toxicidad hematológica severa. Este caso ilustra la importancia de la individualización terapéutica cuando no es posible aplicar el tratamiento estándar.

a) Anamnesis

Mujer de 65 años con oligofrenia y exclusión social que acude a urgencias el 8 de julio de 2023 por anemización y malestar general de semanas de evolución.

b) Exploración física

Palidez cutáneo-mucosa, taquicardia y ligera taquipnea. Masa suprapúbica palpable. Sangrado vaginal.
Exploración ginecológica: tumoración circunferencial con afectación parametrial bilateral.

c) Pruebas complementarias

• Analítica: Hb 6,7 g/dl, leucocitosis ligera, CEA 54 ng/ml, SCC 70,1 ng/ml.

• TAC-TAP (28/07/2023): masa pélvica 15 cm en cérvix-útero con adenopatías e implantes pélvicos e infiltración vesical y rectal.

• RM pélvica (21/08/2023): masa 11×7 cm afectando cuerpo uterino, cérvix y tercio proximal vaginal con extensión parametrial bilateral, ruptura serosa y adenopatías (hasta 31 mm).

• Biopsia: carcinoma epidermoide p16+, CK19+, p53 wild-type, Ki67 85%, asociado a HPV. PET-TAC (22/09/2023): masa pélvica hipermetabólica (SUV máx. 15) 14×9 cm con hidronefrosis izquierda sin otros focos.

d) Diagnóstico

Carcinoma epidermoide de cérvix estadio IVA (FIGO).

e) Tratamiento y evolución

En comité de tumores ginecológicos se indicó quimiorradioterapia concomitante (cisplatino 40 mg/m2 semanal + radioterapia externa (50 Gy/25 fracciones con tecnica VMAT), del 02/10/2023-07/11/2023. Durante el tratamiento se produjeron dos ingresos por anemia y trombopenia graves que obligaron a realizar tres pausas.

Ante la buena respuesta local observada y la imposibilidad técnica de braquiterapia por el gran volumen tumoral inicial, se completó tratamiento con boost de radioterapia externa (20 Gy en 10 fracciones VMAT), finalizado el 22/12/2023.

f) Situación clínica actual

Mayo 2026: RM pélvica y TC-TAP sin evidencia de enfermedad (respuesta completa sostenida más de 30 meses desde la finalización del tratamiento).

2. DISCUSIÓN

Este caso resulta de especial interés al demostrar que una respuesta completa sostenida es posible en un carcinoma epidermoide de cérvix estadio IVA, incluso en ausencia de braquiterapia, elemento fundamental del tratamiento estándar según las guías ESMO y NCCN. Estas recomiendan la braquiterapia tras 45-50 Gy de radioterapia externa por su contribución demostrada al control local y a la supervivencia; su omisión se asocia generalmente a peores resultados.

Sin embargo, cuando la braquiterapia no es factible por la gran extensión tumoral, el boost secuencial con radioterapia externa (técnicas VMAT/IMRT) representa una alternativa viable. Series seleccionadas han reportado tasas de control local cercanas al 70 % con toxicidad aceptable en este escenario.

En nuestro caso, la combinación de factores biológicos favorables (HPV-asociado, p16+ y p53 wild-type) junto con la decisión multidisciplinar de completar el tratamiento pese a la toxicidad hematológica grave, permitieron un resultado clínico excepcional.

En conclusión, ante una buena respuesta tras 50 Gy, el boost externo secuencial puede ser una opción razonable en pacientes seleccionadas, permitiendo alcanzar una dosis tumoral equivalente superior a 70 Gy y evitando interrupciones prolongadas. Este caso refuerza la importancia de una evaluación multidisciplinar individualizada en el carcinoma de cérvix localmente avanzado cuando no es posible aplicar el tratamiento estándar.

3. BIBLIOGRAFÍA

1. Colombo N, et al. ESMO Clinical Practice Guideline for cervical cancer. Ann Oncol. 2023;34(12):1075-1088.

2. Abu-Rustum NR, et al. NCCN Guidelines Insights: Cervical Cancer, Version 1.2024. J Natl Compr Canc Netw. 2023;21(12):1224-1233.

3. Kim H, et al. Tumor Boost Using External Beam Radiation in Cervical Cancer Patients Unable to Receive Intracavitary Brachytherapy. Int J Gynecol Cancer. 2018;28(5):1043-1050.

4. Matsuura K, et al. Clinical results of external beam radiotherapy alone with a concomitant boost for cervical cancer. J Radiat Res. 2012;53(6):900-905.

5. Bhatla N, et al. FIGO staging for carcinoma of the cervix uteri. Int J Gynaecol Obstet. 2019;145(Suppl 1):10-15.

6. Lorusso D, et al. Final analysis of KEYNOTE-826. Ann Oncol. 2024;35(12):1121-1132.

7. Nicolás I, et al. Prognostic implications of genotyping and p16 in HPV-positive cervical cancer. Gynecol Oncol. 2020;158(3):563-569.

8. PDQ® Treatment of Cervical Cancer. National Cancer Institute. Updated March 2025.

4. ¿POR QUÉ ES ESPECIAL ESTE CASO?

1. Carcinoma de cérvix en estadio IVA con masa pélvica de gran volumen e infiltración multiorgánica, situación de muy mal pronóstico en la que la braquiterapia (componente clave del estándar terapéutico) no fue factible.

2. Obtención de respuesta completa sostenida más de 30 meses tras quimiorradioterapia concomitante y boost exclusivo con radioterapia externa, resultado clínico excepcional en este contexto.

3. Ejemplo claro de individualización terapéutica y abordaje multidisciplinar flexible en una paciente en la que no fue posible aplicar el tratamiento estándar, demostrando que en casos seleccionados es posible superar el pronóstico esperado.

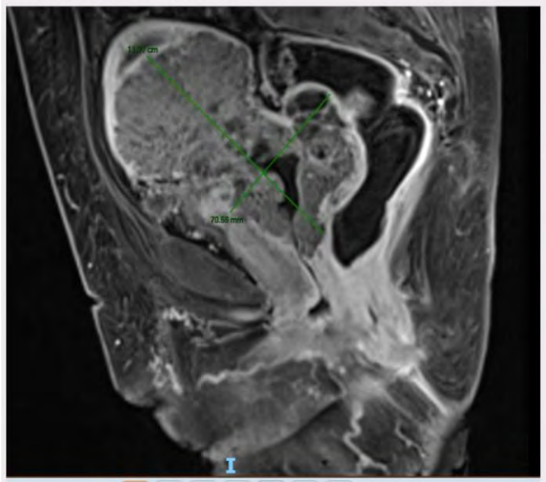

Imagen 1. RMN Diagnóstica

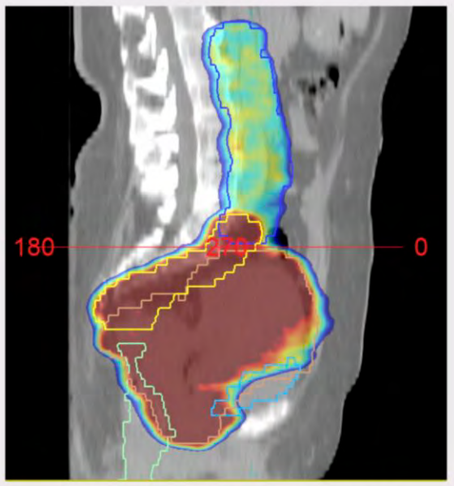

Imagen 2. Volumen tratamiento RDT

10. Tumores Neuroendocrinos

EN BÚSQUEDA DE LA MENOR TOXICIDAD

María Izquierdo Chamarro, Alicia Frisuelos García, María Uribarren Movilla, Juan Cristóbal Sánchez González
Oncología Médica, Hospital Universitario Puerta de Hierro, Majadahonda (Madrid)
Email: marianoventayseis@gmail.com
Teléfono móvil: 608861359

1. CASO CLÍNICO

a) Anamnesis

Mujer de 17 años, portadora de doble J por ureterolitiasis complicada con episodios de pielonefritis de repetición y bacteriemia secundaria, inicia estudio en octubre 2021 por sospecha clínica de hipercortisolismo (dismenorrea, irritabilidad).

b) Exploración física

Plétora facial, hematomas. ECOG 1

c) Pruebas complementarias (noviembre-diciembre 2021)

• Test de Nugent 30mcg/dl, ACTH <5pg/ml, cortisol libre en orina de 24 horas elevado en dos determinaciones (134mcg/24h y 95mcg/24h).

Ante posible síndrome de Cushing ACTH independiente, se solicita:

• RM abdominal, con masa sólida heterogénea suprarrenal derecha sugestiva de malignidad (imagen 1).

• TC TAP, sin evidencia de enfermedad a distancia.

Con diagnóstico de presunción de adenocarcinoma suprarrenal derecho con afectación local/locorregional, candidata a resección quirúrgica, el 22/12/2021, previa administración de metirapona, se realiza suprarrenalectomía derecha vía laparotomía, con resección en bloque de tumoración, sin linfadenectomía. Tras cirugía, mejoría clínica de la paciente, con resolución de sintomatología, destacando analíticamente insuficiencia suprarrenal.

d) Anataomía patalógica

Carcinoma cortical adrenal tipo oncocítico, de 7x6.3x3.2cm, sin invasión local, Ki67 10%, R1 (contacto tangencial de tumor con margen), score de Weiss de 6.

e) Diagnóstico

Adenocarcinoma suprarrenal variante oncocítica (criterios de Weiss y criterios de Linn-Weiss-Bisceglia) pT2NxcM0 (estadio 2 ENSAT) riesgo intermedio de recidiva (Ki67 10%, R1, Nx)

f) Tratamiento

Pesé a insuficiencia suprarrenal que sugiere R0, se decide adyuvancia con radioterapia y mitotane. En marzo 2022 se inicia tratamiento con mitotane con esquema de inicio intermedio (marzo 2022 con 3000 mg/día) con mala tolerancia inicial digestiva (náuseas y vómitos G2) que dificulta titulación de dosis. Mejoría de tolerancia posterior, pero pesé a ello, no es posible alcanzar niveles terapéuticos ideales (niveles 1,54 mg/L en abril 2022 con 3000 mg/día, 10,06 mg/L en junio 2022 con 4500 mg/día, 11,2mg/L en agosto

2022 con 6000 mg/día. Recibe mitotane hasta septiembre 2022 (niveles 11,89 mg/L con 6000 mg/día).

g) Evolución

En julio 2022, hallazgos de recaída pulmonar asintomática de escaso volumen, se decide aumento de dosis de mitotane y control radiológico estrecho. En diciembre 2022, presenta progresión pulmonar (imagen 2), se realiza NGS en biopsia líquida (sin alteraciones accionables) y se solicita autorización de pembrolizumab como tratamiento de primera línea de enfermedad metastásica. En febrero 2023, se inicia pembrolizumab, con toxicidad aislada prurito G1. En control mayo 2023 (imagen 3), hallazgos de respuesta parcial. Durante el tratamiento con pembrolizumab, presenta dos oligoprogresiones pulmonares, tratadas con SBRT.

En julio 2024, tras 23 ciclos de pembrolizumab, se objetiva progresión ganglionar mediastínica sintomática, con necesidad de ingreso por insuficiencia respiratoria secundaria a infiltración bronquial tumoral. Tras abordaje endoscópico, mejoría clínica con alta hospitalaria e inicio de segunda línea de tratamiento con carboplatino-etopósido, con mala tolerancia digestiva y toxicidad hematológica G3. En control radiológico noviembre 2024, hallazgos de respuesta parcial. Por mala tolerancia y respuesta mantenida, se reinicia pembrolizumab hasta febrero 2025, ante progresión mediastínica y pulmonar.

En marzo 2025, inicio de tercera línea de tratamiento con gemcitabina-capecitabina. En mayo 2025, nueva progresión mediastínica y bronquial, precisando ingreso por hemoptisis. Tras técnicas endoscópicas, buena evolución con alta y comienzo de cuarta línea de tratamiento con cisplatino-doxorrubicina.

En junio 2025, nueva progresión mediastínica y bronquial, con valoración de inclusión en ensayo clínico. Finalmente, en contexto de nueva progresión pulmonar, la paciente fallece en julio 2025.

2. DISCUSIÓN

El adenocarcinoma suprarrenal es una entidad infrecuente con un pobre pronóstico asociado. La cirugía constituye el pilar del tratamiento, pesé a ello un porcentaje considerable de pacientes operados recaen en los primeros 2 años.

El estándar de tratamiento de primera línea para enfermedad metastásica, es EDP-M (cisplatino-doxorubicina-etoposido-mitotane), en el caso de la paciente, dada su edad y antecedentes de nefropatía e infecciones de repetición, ante los datos de respuesta, duración de respuesta y supervivencia global del ensayo clínico fase II (MK-3475)(1,2), se optó por tratamiento en primera línea con pembrolizumab, por menor riesgo de neutropenia y de nefrotoxicidad.

Los esquemas de tratamiento de quimioterapia de segunda y sucesivas líneas, se asocian a bajas tasas de respuesta y de supervivencia libre de progresión (3,4), por este motivo se recomienda en oligoprogresión rescate mediante técnicas locales y valoración de inclusión en ensayos clínicos (5). En el caso de nuestra paciente la no administración de EDP-M en primera línea, posibilitó la administración de agentes de este esquema en sucesivas líneas (carboplatino-etopósido, cisplatino-doxorrubicina), así como de gemcitabina-fluoropirimidinas (segunda línea sugerida por las guías) (6).

El caso de nuestra paciente muestra la importancia del empleo de técnicas locales en oligoprogresión, posibilitando la prolongación de una línea de tratamiento sistémica con posible beneficio, dada la baja tasa de respuestas asociadas a sucesivas líneas. Por otro lado, recalca en pacientes con una esperanza de vida reservada, la importancia de la elección de un tratamiento con menor perfil de toxicidad asociado.

3. ¿POR QUÉ ES ESPECIAL ESTE CASO?

Muestra la importancia de la individualización en el manejo del paciente oncológico ateniendo a la edad, preferencias y comorbilidades.

Destaca la relevancia de realizar un balance beneficio-riesgo en el tratamiento del paciente oncológico, considerando las posibles toxicidades asociadas a las terapias oncológicas, con máxima de priorizar el control sintomático y la calidad de vida.

Muestra el papel de las técnicas locales en oligoprogresiones, permitiendo mantener el mismo esquema terapéutico, sin inicio de una nueva línea de tratamiento, que posiblemente conlleve mayor toxicidad y peor calidad de vida.

4. BIBLIOGRAFÍA

1. Habra MA, Stephen B, Campbell M, Hess K, Tapia C, Xu M, et al. Phase II clinical trial of pembrolizumab efficacy and safety in advanced adrenocortical carcinoma. J Immunother Cancer. 2019 Sep 18;7(1).

2. Raj N, Zheng Y, Kelly V, Katz SS, Chou J, Richard ;, et al. PD-1 Blockade in Advanced Adrenocortical Carcinoma. J Clin Oncol [Internet]. 2019;38:71–80. Available from: https://doi.

3. Sperone P, Ferrero A, Daffara F, Priola A, Zaggia B, Volante M, et al. Gemcitabine plus metronomic 5-fluorouracil or capecitabine as a second-/third-line chemotherapy in advanced adrenocortical carcinoma: A multicenter phase II study. Endocr Relat Cancer. 2010 Jun;17(2):445–53.

4. Megerle F, Kroiss M, Hahner S, Fassnacht M. Advanced Adrenocortical Carcinoma- What to do when First-Line Therapy Fails? Vol. 127, Experimental and Clinical Endocrinology and Diabetes. Georg Thieme Verlag; 2019. p. 109–16.

5. Fassnacht M, Dekkers OM, Else T, Baudin E, Berruti A, De Krijger RR, et al. European society of endocrinology clinical practice guidelines on the management of adrenocortical carcinoma in adults, in collaboration with the European Network for the study of adrenal tumors. Vol. 179, European Journal of Endocrinology. BioScientifica Ltd.; 2018. p. G1–46.

6. Fassnacht M, Assie G, Baudin E, Eisenhofer G, de la Fouchardiere C, Haak HR, et al. Adrenocortical carcinomas and malignant phaeochromocytomas: ESMO–EURACAN Clinical Practice Guidelines for diagnosis, treatment and follow-up†. Annals of Oncology. 2020 Nov 1;31(11):1476–90.

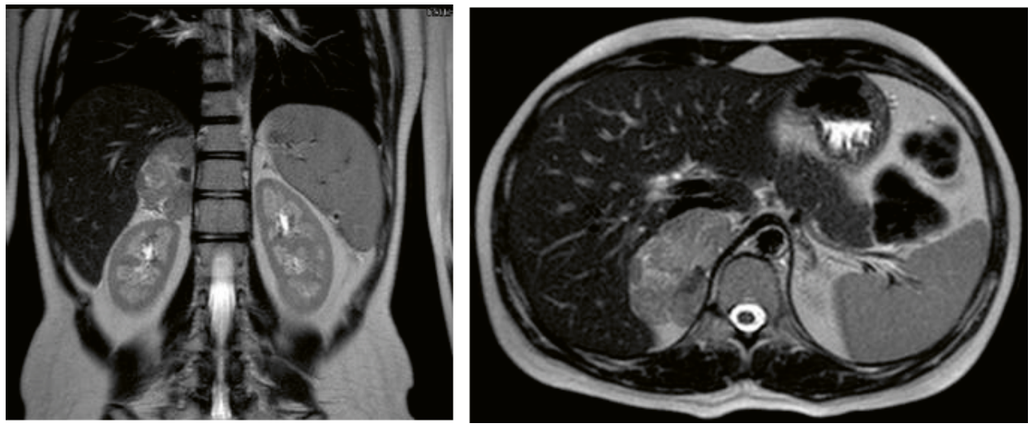

Imagen 1: Corte coronal y axial de RM abdominal secuencia T2 (06/12/2021), se visualiza masa sólida heterogénea suprarrenal derecha sugestiva de malignidad.

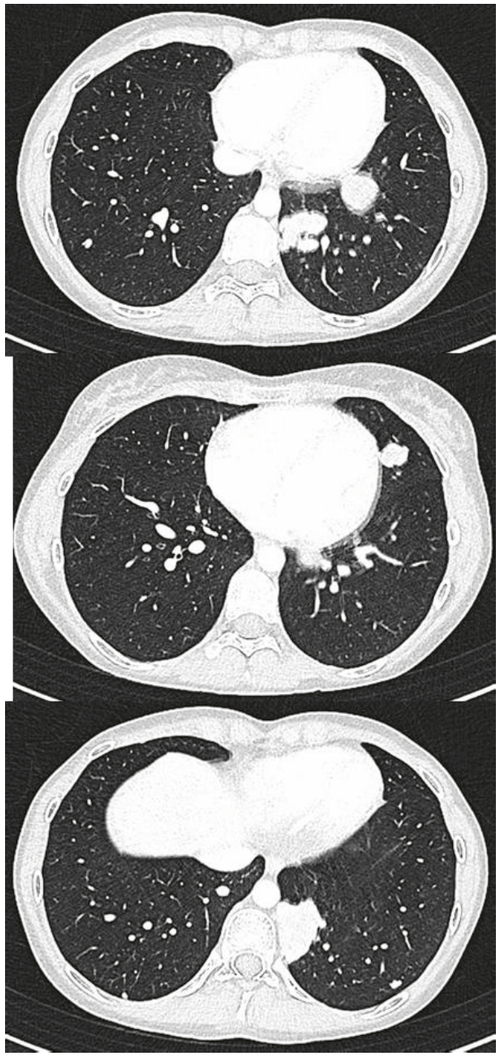

Imagen 2: Cortes axiales de TC de tórax con contraste, en ventana pulmón (30/12/2022), con evidencia de afectación tumoral en múltiples lóbulos pulmonares.

Imagen 3: Cortes axiales de TC de tórax con contraste en ventana pulmón (09/05/2023) con hallazgos de respuesta parcial de la afectación pulmonar

CARCINOMA DE CÉLULAS DE MERKEL SIN PRIMARIO CONOCIDO Y PITIRIASIS LIQUENOIDE CRÓNICA

J. Tejerina-Peces[1,2], S. Laguna[1], A. Hernández[1], V. Calderero[1]
[1]H.U. San Jorge, 2H.U. Marqués de Valdecilla
Correspondencia: tejerina.julia@gmail.com

1. INTRODUCCIÓN

La aparición de una adenopatía única puede ser el primer signo de la aparición de cáncer. El manejo de la misma determinará el buen diagnóstico y tratamiento del paciente, especialmente cuando se padece un proceso oncológico raro y complejo como el que se presenta a continuación.Ç

a) Anamnesis

Una mujer de 67 años sin antecedentes personales de interés consultó en una clínica dermatológica por la aparición de una tumoración no dolorosa de rápido crecimiento (1-2 meses) en la cara lateral interna del muslo derecho.

b) Exploración física

Al examen físico la paciente presentaba una adenopatía palpable de 4 cm. Tras un minucioso estudio dermatológico, no presentaba lesiones en piel sospechosas de malignidad, pero sí varias lesiones dérmicas subcentimétricas, la mayor de 0,7 mm eritematosa, levemente sobreelevada adyacente a la adenopatía, así como otras de similares características en la raíz de ambos miembros inferiores (ver imagen 1).

c) Pruebas complementarias

Se realizó una ecografía inguinal, que confirmaba la presencia de una adenopatía de 45x22x38 mm y se procedió al estudio de ésta mediante una biopsia excisional. Además, se realizó una biopsia de piel de las lesiones dérmicas descritas. La anatomía patológica reflejaba:

1. Ganglio linfático infiltrado por un Carcinoma de células de Merkel (CCM).

Microscópico: ganglio linfático, masivamente sustituido por una neoformación epitelial atípica que crece de forma difusa a expensa de células poco cohesivas de tamaño mediano-grande de citoplasma escaso con un núcleo vesiculoso con cromatina en “sal y pimienta” y pequeño nucleolo con amoldamiento nuclear. mitosis numerosas, hasta 5/CGA. la actividad con Ki-67 de un 80-90%.

Inmunohistoquímica positiva para: CAM 5.2 (dot focal), CD56, INSM1, sinaptofisina y cromogranina. Negativa para: ALC, CK5/6, CD138, CK7, CDX2, TTF1, S100, HMB45 y SOX10.

2. Biopsia de piel con signos morfológicos sugestivos de una pitiriasis liquenoide crónica.

Tras esto, se realizó un estudio de extensión con una PET-TC sin lesiones sospechosas de malignidad.

d) Diagnóstico

Carcinoma de células de Merkel con primario desconocido TxN1M0, estadio IIIA (AJCC v8).

e) Tratamiento

Se expuso el caso en el Comité de Tumores de Piel y se discutió la posibilidad de realizar una linfadenectomía regional completa pero se descartó ante la morbilidad de la misma, sin evidencia de lesiones en PET-TC. Sí se

propuso tratamiento complementario con radioterapia. Se administraron 48Gy/2Gy con sobreimpresión en lecho quirúrgico hasta 55,9 Gy/2.33Gy en 24 sesiones, con radiodermitis grado 2 sobre la zona como toxicidad.

f) Evolución

La paciente ha continuado revisiones trimestrales durante el primer año sin evidencia de enfermedad. Mantiene lesiones dérmicas por pitiriasis liquenoide crónica, que aparecen y desaparecen en un curso de 1-2 semanas.

g) Situación clínica actual

En remisión completa.

2. DISCUSIÓN

El CCM con primario desconocido es una entidad rara que se describe entre el 19-25% de los CCM (1). Aunque la patogenia no es bien conocida, la exposición solar y la infección por poliomavirus juegan un papel importante en la carcinogénesis, presentando subtipos de CCM con diferentes características anatomopatológicas (2).

En el caso clínico presentado, la paciente debuta un CCM con una única lesión inguinal, tratada con cirugía mediante biopsia excisional y radioterapia adyuvante. En cuanto al manejo quirúrgico, podría cuestionarse la posibilidad de haber completado una linfadenectomía del territorio afecto, pero al tratarse de una entidad infrecuente, no hay una clara recomendación al respecto. Además, aún queda por dilucidar el papel de la adyuvancia con inmunoterapia, pendiente de publicación de resultados del estudio ADAM, ADMECO y STAMP (3,4,5), que podría ser un planteamiento interesante para esta paciente.

Finalmente, aunque no está descrita en la bibliografía, la aparición concurrente de lesiones dérmicas por pitiriasis liquenoide crónica podría responder a un microambiente inmunológico cutáneo alterado, ya que se trata de una dermatosis inflamatoria en la que se han implicado mecanismos inmunes mediados por linfocitos T y desencadenantes infecciosos (6). En este caso hipotetizamos que un estado de activación inmunitaria crónica, como el observado en la pitiriasis liquenoide crónica, pudiera influir en la eliminación de un del CCM, favoreciendo así su presentación como enfermedad ganglionar sin primario conocido. También ambos procesos podrían compartir un desencadenante viral o una susceptibilidad inmunológica común, aunque esta asociación sigue siendo especulativa y requiere mayor investigación.

3. BIBLIOGRAFÍA

1. Kotteas EA, Pavlidis N. Neuroendocrine Merkel cell nodal carcinoma of unknown primary site: Management and outcomes of a rare entity. Crit Rev Oncol Hematol. 2015;94(1):116-21. doi: 10.1016/j.critrevonc.2014.12.010. PMID: 25573441.

2. Hernandez LE, Mohsin N, Yaghi M, Frech FS, Dreyfuss I, Nouri K. Merkel cell carcinoma: An updated review of pathogenesis, diagnosis, and treatment options. Dermatol Ther. 2022;35(3):e15292. doi: 10.1111/dth.15292. PMID: 34967067.

3. Bhatia S, Miller NJ, Curti BD, Thompson JA, Topalian SL, Nghiem PT. ADAM trial: A multicenter, randomized, double-blinded, placebo-controlled, phase 3 trial of adjuvant avelumab (anti-PD-L1 antibody) in merkel cell carcinoma patients with clinically detected lymph node metastases. J Clin Oncol. 2018;36(15_suppl):TPS9605. doi: 10.1200/JCO.2018.36.15_suppl.TPS9605.

4. Becker JC, Stang A, Hassel JC, Enk A, Gutzmer R, Meier F, et al. Adjuvant immunotherapy with nivolumab versus observation in completely resected Merkel cell carcinoma (ADMEC-O): disease-free survival results from a randomised, open-label, phase 2 trial. Lancet. 2023;402(10404):798-808. doi: 10.1016/S0140-6736(23)00769-9. PMID: 37451295.

5. Mehnert JM, Zhao F, Puac-Polanco V, Gnjatic S, Burtness BA, Curti BD, et al. LBA56 ECOG-ACRIN EA6174: STAMP: Surgically treated adjuvant merkel cell carcinoma with pembrolizumab, a phase III trial. Ann Oncol. 2024;35(Suppl 2):S1261. doi: 10.1016/j.annonc.2024.08.2330.

6. Bellinato F, Maurelli M, Gisondi P, Girolomoni G. A systematic review of treatments for pityriasis lichenoides. J Eur Acad Dermatol Venereol. 2019 Nov;33(11):2039-2049. doi: 10.1111/jdv.15813.

4. ¿POR QUÉ ES ESPECIAL ESTE CASO?

1. El carcinoma de células de Merkel sin primario conocido es una entidad poco frecuente, cuya presentación como adenopatía única sin lesión cutánea identificable plantea un reto diagnóstico.

2. La asociación concurrente con pitiriasis liquenoide crónica, también de probable origen inflamatorio o viral, es excepcional y podría sugerir mecanismos fisiopatológicos compartidos aún no bien definidos.

3. El manejo conservador con cirugía limitada y radioterapia adyuvante permitió un adecuado control de la enfermedad, evitando procedimientos más agresivos sin comprometer los resultados clínicos.

Fotografías (1) y (2): *lesiones dérmicas de la paciente. Imágenes cedidas por ella.*

CARCINOMA NEUROENDOCRINO DE PULMÓN EN PACIENTE JOVEN CON SÍNDROME DE LYNCH, SIN MUTACIÓN SOMÁTICA TUMORAL: ¿EXISTE PREDISPOSICIÓN HEREDITARIA COMO MARCADOR DE RESPUESTA A INMUNOTERAPIA?

Sofía Wikström Fernández – Oncología Médica. Hospital General Universitario Santa Lucía de Cartagena.
Correo electrónico: sofiawikstromfern@gmail.com
María Saigí Morgui – Oncología Médica. Institut Català d'Oncología de Badalona.
Carmen Castillo Manzano – Oncología Médica. Institut Català d'Oncología de Badalona.
Iris Teruel García – Oncología Médica. Institut Català d'Oncología de Badalona.

1. INTRODUCCIÓN

Presentamos el caso de una paciente mujer de 26 años con antecedentes a destacar de retraso psicomotor del desarrollo (con una dependencia del 33%), que no presenta consumo de hábitos tóxicos. Entre sus antecedentes familiares destaca que su padre se diagnosticó de 3 adenocarcinomas de colon metacrónicos, el primero con 39 años, y falleció con 48 años por progresión tumoral. No disponemos de información sobre los hermanos paternos ni su descendencia (Imagen 1).

2. CASO CLÍNICO

a) Anamnesis

En febrero 2023, la paciente consultó por crecimiento de una masa submandibular izquierda de dos meses de evolución. Inicialmente fue orientada y atribuida a un proceso concurrente de amigdalitis purulenta.

b) Exploración física

BEG. ECOG 0. Masa móvil submandibular izquierda de 3 cm. Resto de la exploración normal.

c) pruebas complementarias

Ecografía cervical (junio 2023): lesión nodular de 20x27x27mm.

RM cabeza y cuello (julio 2023): adenopatía submandibular (33x25mm). Adenopatías de menor tamaño laterocervicales.

PET-TC (julio 2023) (Imagen 2): masa hiliomediastínica derecha hipermetabólica, y adenopatías cervicales, paratraqueales, axilares e inguinales.

d) Anatomía patológica

Se biopsió la adenopatía submandibular, con resultado de carcinoma neuroendocrino de pulmón (CNEP) Ki67 30%, que se asimiló como carcinoma de pulmón de célula pequeña (CPCP). Se desconoce si presenta deficiencia de reparación errores tipo missmatch (MMRd) porque no se estudió inestabilidad de microsatélites (MSI) ni expresión de proteínas reparadoras.

Se realizó secuenciación tumoral mediante NGS (Next-Generation Sequencing) de Thermo Fischer (Oncomine Comprehensive Assay), que identificó una mutación en el gen NF1 (c.499_502del) con una frecuencia alélica de la variante (VAF) del 27,4%, y una mutación puntual en el exón 15 (R1276) del gen ARID1A, VAF 18,9%. También se analizaron mutaciones, indels, cambios en número de copias y fusiones/otras variantes estructurales de los genes ECGFR, KRAS, BRAF, ALK, ROS1, RET, NTRK1-3 y MET, entre otros, sin alteraciones..

e) Diagnóstico

CNEP cT4N3M1c, estadio IVc (ganglionar supra e infradiafragmático).

f) Tratamiento

Inició Carboplatino–Etopósido–Atezolizumab el 07/08/2023. Recibió 6 ciclos, el último el 08/11/2023, con enfermedad estable (criterios RECIST1.1 -29%). Continuó tratamiento de mantenimiento con Atezolizumab–Tarlatamab dentro de ensayo clínico, desde el 27/12/2023, mejorando la respuesta (-38%).

g) Evolución

En mayo 2025, presentó oligoprogresión (a nivel de la masa hiliomediastínica y ganglionar paratraqueal) (Imagen 2), que se rebiopsió, con resultado CNEP Ki67 50%. Se decidió tratar mediante quimiorradioterapia concomitante de rescate (carboplatino-etopósido, 66Gy en 33 fracciones).

Dado los antecedentes paternos, se planteó estudio germinal que incluyó MLH1, MSH2, MSH6, EPCAM (exones 8-9), MUTYH, NTHL1, APC, BMPR1A, SMAD4, regiones exonucleasas de POLE y POLD1, RNF43, PTEN, STK11, TP53, la variante en NF1 somática y cribado oportunista BRCA1 y BRCA2. Se identificó una deleción de los exones 7-9 en MSH2 en heterocigosis, considerada variante patogénica (VP), presumiblemente heredada por línea paterna.

h) Situación actual de la paciente

La paciente actualmente se encuentra en seguimiento clínico y radiológico con TC TAP cada 3 meses, sin datos de recidiva hasta el momento actual.

Asimismo, se le propuso iniciar seguimiento en la Unidad de Cáncer de Hereditario, que incluiría pruebas de cribado adicionales como colonoscopias, pero la paciente ha rechazado este seguimiento.

3. COMENTARIOS / DISCUSIÓN

Este caso cobra relevancia por el diagnóstico de CNEP en una mujer no fumadora de 26 años, la inusual respuesta al tratamiento y el rol que el síndrome de predisposición a cáncer pueda estar jugando en ambos casos.

Las portadoras de VP germinales en MSH2 experimentan riesgo de cáncer colorrectal, endometrial, ovario, gastrointestinal y del tracto urinario, una condición conocida como Síndrome de Lynch. Aunque el cáncer de pulmón no forma parte del espectro Lynch, se han descrito pacientes con este síndrome y tumores MMRd en localizaciones atípicas, incluyendo el cáncer de pulmón (1,2). Además, se han objetivado respuestas prolongadas a inmunoterapia en pacientes con Síndrome de Lynch y CP MMRd (1), como este caso, con intervalo libre de progresión de 21 meses (frente 5.2 de mediana, con un rango 4.4-5.6, del ensayo de aprobación de atezolizumab) (3). Dado el valor de MMRd como marcador de respuesta a inmunoterapia, en pacientes con cáncer y Síndrome de Lynch se recomienda su estudio (2).

En esta línea, aunque biomarcadores como MSI-H, PD-L1 o TMB no son predictores validados en CNEP, varios estudios han documentado respuestas excepcionales a inmunoterapia en tumores MSI-H, incluidos los cáncer de pulmón en pacientes con Síndrome de Lynch (1-2,4- 6).

Por tanto, aunque el perfil molecular tumoral no fue completamente caracterizado, la increíble respuesta en presencia de VP germinal en MSH2 hace plausible la existencia de MMRd (2).

Asimismo, cabe destacar que el estudio somático no detectó la VP en MSH2, pese a analizar el gen completo (7), posiblemente por tratarse de deleción de varios exones (copy number variant). Se resaltan así las limitaciones de los estudios somáticos y remarca la importancia de la historia familiar.

4. BIBLIOGRAFÍA

1. Yang SR, Gedvilaite E, Ptashkin R, Chang J, Ziegler J, Mata DA, et al. Microsatellite Instability and Mismatch Repair Deficiency Define a Distinct Subset of Lung Cancers Characterized by Smoking Exposure, High Tumor Mutational Burden, and Recurrent Somatic MLH1 Inactivation. J Thorac Oncol. 2024;19(3):409-424

2. Elze L, van der Post RS, Vos JR, Mensenkamp AR, de Hullu MSC, Nagtegaal ID, et al. Microsatellite instability in noncolorectal and nonendometrial malignancies in patients with Lynch syndrome. J Natl Cancer Inst. 2023;115(7):853-860.

3. Horn L, Mansfield AS, Szczęsna A, Havel L, Krzakowski M, Hochmair MJ, et al; IMpower133 Study Group. First-Line Atezolizumab plus Chemotherapy in Extensive- Stage Small-Cell Lung Cancer. N Engl J Med. 2018;379(23):2220-2229.

4. Chen H, Ma X, Liu J, Yang Y, Fang Y, Wang L, et al. Clinical outcomes of atezolizumab in combination with etoposide/platinum for treatment of extensive-stage small-cell lung cancer: A real-world, multicenter, retrospective, controlled study in China. Chin J Cancer Res. 2022;34(4):353-364.

5. Marabelle A, Le DT, Ascierto PA, Di Giacomo AM, De Jesus-Acosta A, Delord JP, et al. Efficacy of Pembrolizumab in Patients With Noncolorectal High Microsatellite Instability/ Mismatch Repair-Deficient Cancer: Results From the Phase II KEYNOTE- 158 Study. J Clin Oncol. 2020;38(1):1-10.

6. Han Q, Liu S, Cui Z, Wang Q, Ma T, Jiang L, et al. Case Report and Literature Review: Diagnosis, Tailored Genetic Counseling and Cancer Prevention for a Locally Advanced dMMR/MSI-H/TMB-H Lung Cancer Patient With Concurrent Lynch Syndrome Mediated by a Rare PMS2 Splicing Variant (c.1144+1G>A). Front Genet. 2022;12:799807.

7. Thermo Fisher Scientific. Oncomine Comprehensive Assay [Internet]. Waltham (MA): Thermo Fisher Scientific; [citado 2025 ago 18]. Disponible en: https://www.thermofisher.com/es/es/home/clinical/preclinical-companion-diagnostic-development/oncomine-oncology/oncomine-cancer-research-panel- workflow/oncomine-comprehensive-assay.html#gene-list.

5. ¿POR QUÉ ES ESPECIAL ESTE CASO?

1. Este caso destaca por la presentación clínica excepcional de una mujer joven no fumadora diagnosticada de un carcinoma neuroendocrino de pulmón metastásico con una respuesta prolongada a inmunoterapia. Aunque el perfil molecular tumoral no fue completamente caracterizado, la increíble respuesta al tratamiento en presencia de una VP germinal en MSH2 hace plausible la existencia de MMRd.

1. Existe una discordancia entre el estudio germinal y el estudio somático, ya que la NGS tumoral no detectó la alteración en MSH2 pese a analizar el gen completo. Probablemente el motivo es se trate de una deleción de varios exones (copy number variant), un tipo de alteración que algunos paneles NGS no siempre son capaces de identificar.

2. Por tanto, este caso pone de manifiesto las limitaciones que pueden presentar los estudios somáticos para detectar síndromes hereditarios de predisposición al cáncer y subraya la importancia de considerar siempre la historia familiar y el estudio germinal ante presentaciones clínicas atípicas.

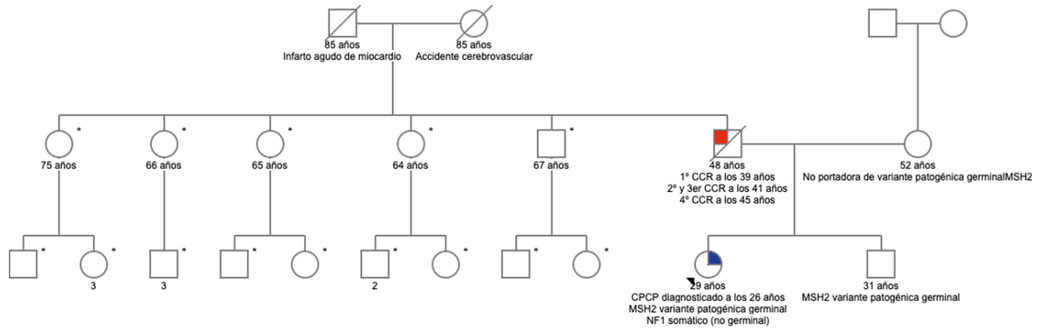

Imagen 1: Historia familiar de la paciente. El símbolo * hace referencia a que se desconoce el estado de salud y el estado mutacional de esos familiares.

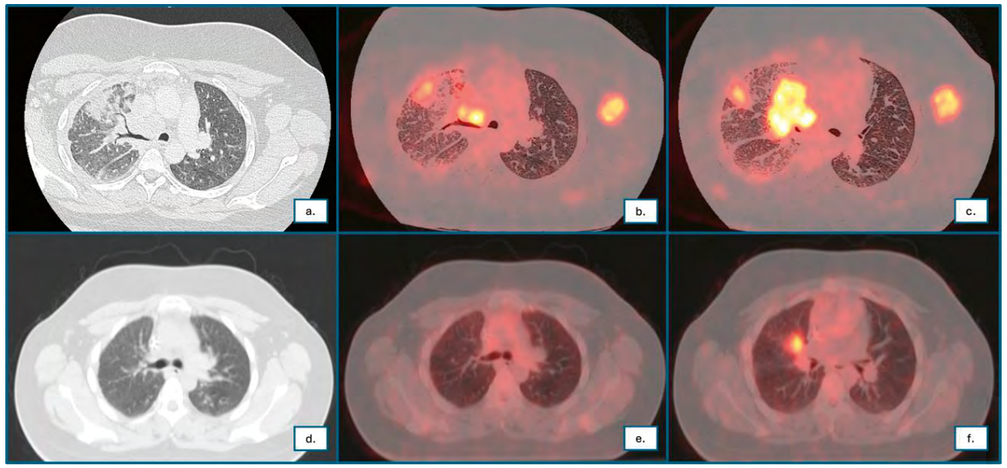

Imagen 2: PET-TC al diagnóstico en junio 2023 (a, b, c), y a la recaída en mayo 2025 (d, e, f).

11. Tumores Torácicos

TUMOR TORÁCICO RABDOIDE MALIGNO, LO INUSUAL EN LO INFRECUENTE

I. Domingo Roig [1], S. Cases Esteban, M. Mingarro de León, J. González López, J. Soler López
Datos autora principal: Inés Domingo Roig
Consorcio Hospitalario Provincial de Castellón
Servicio de Oncología médica
ines.domingo@hospitalprovincial.es

1. INTRODUCCIÓN

Los tumores rabdoides malignos (TRM) son una entidad de neoplasias muy poco frecuentes, potencialmente agresivas y de pronóstico pobre. Afectan principalmente a niños y su forma de presentación más típica es en el sistema nervioso central (SNC), riñones y tejidos blandos. A continuación, se presenta el caso de un varón de 35 años diagnosticado de un TRM localizado en mediastino parahiliar izquierdo. Se trata de un caso de interés por las características atípicas en su forma de presentación, lo que supuso todo un reto para su diagnóstico. Además, requirió una ampliación de las pruebas inmunohistoquímicas donde se detectó la ausencia de expresión de SMARCA4, mucho menos común en esta entidad de tumores que la pérdida de expresión de SMARCB1.

2. CASO CLÍNICO

a) Anamnesis

Varón de 35 años con antecedentes de dislipemia y síndrome depresivo. Fumador activo de 10 paquetes/año. Consulta en Urgencias en junio de 2023 por cuadro de dos semanas de evolución consistente en tos con restos hemáticos y dolor torácico anterior que puntúa en la escala EVA 7/10, de características mecánicas y de dos semanas de evolución, asociado a tos con restos hemáticos. Además, astenia moderada e hiporexia.

b) Exploración física

Regular estado general, ECOG 2 por mal control del dolor a nivel mediastínico. A la auscultación, hipoventilación basal izquierda. Destaca además la presencia de acropaquias.

c) Pruebas complementarias

Se realiza radiografía torácica donde se identifica ensanchamiento mediastínico y aumento de la densidad en lóbulo superior izquierdo (LSI), por lo que se completa estudio con TAC toraco-abdomino-pélvico, donde se visualiza una masa pulmonar parahiliar en LSI, de 75 mm, que engloba la arteria pulmonar izquierda estenosándola y que infiltra tráquea y esófago. Además, adenopatías paratraqueales y subcarinales. En PET TAC no se evidencia enfermedad metastásica a distancia.

Ante los resultados de las pruebas de imagen, se realiza una ecobroncoscopia con biopsia en julio de 2023 y en el estudio anatomopatológico se identifican células atípicas de morfología rabdoide, con focal expresión de sinaptofisina, vimentina y muy focal de CKAE 1/3. Marcadores linfoides negativos y Ki67 70. Presenta positividad para el gen SMARCB1, por lo que se amplían las pruebas de inmunohistoquímica detectándose la pérdida total de SMARCA4 (Figura 1).

d) Tratamiento y evolución

Con el diagnóstico final de un tumor rabdoide maligno parahiliar izquierdo, cT4N2M0, inicia en agosto de 2023 tratamiento según el esquema VAC-IE (Vincristina, Adriamicina, Ciclofosfamida, Ifosfamida y Etopósido), pero tras el segundo ciclo, presenta progresión con un crecimiento del 40% de la masa con hemoptisis moderada. Recibe radioterapia con intención hemostática completando dos sesiones de 6,5 Gy cada una en octubre de 2023. Posteriormente en noviembre de 2023 inicia segunda línea basándose en el esquema Carboplatino-Etopósido, cada 21 días, con un AUC de 4 y una dosis total de 625 mg. Tras recibir el segundo ciclo ingresa por múltiples episodios sincopales y mal control del dolor, objetivándose un crecimiento de la masa mayor del 50%, que infiltra la vena pulmonar superior izquierda, que comprime vena cava y que engloba cayado de la aorta y troncos supra-aórticos, todo ello en probable relación con los episodios sincopales. Durante el ingreso presenta progresivo deterioro clínico siendo finalmente éxitus en enero de 2024.

3. DISCUSIÓN

Los tumores rabdoides malignos (TRM), son una entidad de neoplasias extremadamente raras, representando entre el 1% y 2% de los tumores cerebrales en la población pediátrica [1,2], con un gran potencial de agresividad. Predominan en lactantes y niños menores de 3 años [1], aunque también se han reportado casos en adultos [2,3,4]. Afectan principalmente al sistema nervioso central (SNC), riñones y tejidos blandos, siendo así en un 65%, 9% y 26% de los casos, respectivamente [1].

Histológicamente se caracterizan por presentar una morfología rabdoide con inclusiones eosinófilas en citoplasma y núcleos excéntricos [5,6]. Pueden expresar marcadores inmunohistoquímicos como el antígeno epitelial de membrana (EMA), vimentina, sinaptofisina y otras, sin tener que expresarse todas ellas para su diagnóstico [2]. Su nombre hace referencia a la similitud de las células con los rabdomioblastos [1].

La característica genética más importante de los TRM es la pérdida babélica de la expresión del gen SMARCB1, localizado en el cromosoma 22q.11.23. Menos frecuentemente, encontraremos la inactivación del gen SMARCA4 en el cromosoma 19p13.2, siendo así en el 2–3% de los casos [1]. Es por ello por lo que no se debe descartar su diagnóstico ante unos resultados de la inmunohistoquímica positivos para la expresión de SMARCB1. Estas mutaciones afectan al complejo SWI/SNF, responsable de la remodelación de la cromatina, conduciendo a una proliferación y diferenciación celular anormal.
Aún no existe un tratamiento estándar y la mayor parte del tratamiento en adultos ha sido extrapolado del manejo en los niños. Esto incluye la combinación de cirugía, quimioterapia y radioterapia, siendo común el uso de ifosfamida, carboplatino y etopósido. En el caso de nuestro paciente, dado la extensión de la enfermedad al diagnóstico, no fue candidato a tratamiento quirúrgico, aspirando únicamente a tratamiento quimioterapéutico. La radioterapia fue empleada con intención hemostática.

4. ¿POR QUÉ ES ESPECIAL ESTE CASO?

Este caso resulta especialmente interesante debido a su presentación inusual:
1. En un adulto fuera del rango de edad típico: es una entidad de tumores que afecta principalmente a lactantes y niños menores de 3 años, siendo extremadamente raro su presentación en adultos.

2. De localización torácica: la mayoría de los tumores rabdoides malignos se presentan en el SNC (hasta un 65%) seguido de los riñones y tejidos blandos.

3. Etiopatogenia originada por la mutación del gen SMARCA4, mientras que el gen

SMARCB1 permanece conservado. Esto ocurre en un 2-3% de los casos y por ello no se debe descartar su diagnóstico ante un SMARCB1 conservado.
Este tipo de presentación atípica plantea un desafío diagnóstico y nos recuerda que debemos mantenernos actualizados para poder pensar en lo inusual e infrecuente.

5. BIBLIOGRAFÍA

1. Nemes K, Frühwald MC. Emerging therapeutic targets for the treatment of malignant rhabdoid tumors. Expert Opin Ther Targets [Internet]. 2018;22(4):365–79. Disponible en: http://dx.doi.org/10.1080/14728222.2018.1451839

2. Quintero CA, Castro C, Hakim F, Useche N, Mejía M, Flórez A, et al. Tumor teratoide rabdoide atípico en un adulto joven. RevColHematolOncol [Internet]. 2012;1(4):41–7. Disponible en: http://dx.doi.org/10.51643/22562915.323

3. Ye H, Liu Z, Zhang Y. Malignant rhabdoid tumor of the liver in a middle-aged woman: a case report and literature review. BMC Gastroenterol [Internet]. 2022;22(1). Disponible en: http://dx.doi.org/10.1186/s12876-022-02102-6

4. Khaleghi mehr F, Abian N, Rahimi M, Moradi Y. Malignant rhabdoid tumor of kidney in an adult patient with positive family history of rhabdoid tumor: A case report and review of literature. Int J Surg Case Rep [Internet]. 2023;113(109053):109053. Disponible en: http://dx.doi.org/10.1016/j.ijscr.2023.109053

5. Bourdeaut F, Chi SN, Frühwald MC. Rhabdoid tumors: integrating biological insights with clinical success. Cancer Genet [Internet]. 2014;207(9):346–51. Disponible en: http://dx.doi.org/10.1016/j.cancergen.2014.10.004

6. Ushigome S, Shimoda T, Nikaido T, Takasaki S. Histopathologic diagnostic and histogenetic problems in malignant soft tissue tumors: Reassessment of malignant fibrous histiocytoma, epithelioid sarcoma, malignant rhabdoid tumor, and neuroectodermal tumor. Acta Pathol Jpn [Internet]. 1992;42(10):691–706. Disponible en: http://dx.doi.org/10.1111/j.1440-1827.1992.tb03218.x

7. Zhang C, Li H. Molecular targeted therapies for pediatric atypical teratoid/rhabdoid tumors. Pediatr Investig [Internet]. 2022;6(2):111–22. Disponible en: http://dx.doi.org/10.1002/ped4.12325

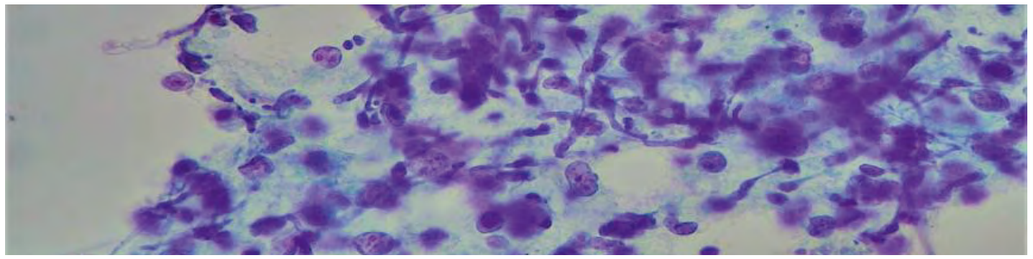

Figura 1. Estudio anatomopatológico de la biopsia con tinción Papanicolau. Extensiones de fondo claro en el que se observan grupos atípicos con morfología rabdoide y necrosis asociada.

REACTIVACIÓN DE UN SÍNDROME PARANEOPLÁSICO ANTI-HU EN PACIENTE CON CÁNCER MICROCÍTICO DE PULMÓN TRATADO CON INMUNOTERAPIA: DESAFÍO DIAGNÓSTICO Y TERAPÉUTICO

Autores: Mariano Provencio del Olmo, Joaquín Gorrissen Torralba, Amparo López Bonelo, María Carnevali Frías, Elena Almagro Casado
Autor principal: Mariano Provencio del Olmo (Hospital Universitario QuironSalud Madrid)
marianoprovencio98@gmail.com

1. INTRODUCCIÓN

Paciente de 69 años con antecedente de neuropatía sensitiva paraneoplásica (anti-Hu positivo) y diagnóstico posterior de carcinoma microcítico de pulmón tratado con quimio-radioterapia, con recaída ganglionar en 2024 y nueva respuesta al tratamiento. Desde abril de 2025 presenta deterioro neurológico progresivo y síndrome constitucional sin mejoría tras suspensión de inmunoterapia y tratamiento con corticoides.

a) Anamnesis

Se trata de un paciente de 69 años ex fumador con patología relevante de hipertensión arterial en tratamiento, dislipidemias y EPOC no exacerbador GOLD 2.

Es valorado en consultas de Neurología con episodios de dolor en miembros inferiores asociado a dolor gluteo y lumbar que, tras pruebas realizadas y descartadas otros diagnósticos diferenciales, se diagnóstico de neuropatía sensitiva de probable origen neoplásico (anti-Hu positivo) en 2020 con estudio de extensión tumoral negativo en dicho momento. En abril de 2021, es diagnosticado de carcinoma de pulmón microcítico cT2cN3M0 (enfermedad limitada a tórax), tratado con quimioterapia (cisplatino-etopósido), radioterapia torácica y craneal. El paciente presenta una respuesta parcial mayor y metabólica completa e inicia seguimiento. Desde el punto de vista neurológico tiene una mejoría lentamente progresiva.

En octubre de 2024 se detecta recaída tumoral ganglionar, tratada con esquema carboplatino- etopósido-atezolizumab, obteniéndose respuesta parcial. Tras ello, se realizó mantenimiento con atezolizumab posterior con respuesta metabólica completa, obtenida en febrero de 2025.

Desde abril de 2025, presenta inestabilidad progresiva de la marcha, disfonía, disartria, parestesias distales y síndrome constitucional (pérdida ponderal de 10 kg, anorexia, astenia), se suspende atezolizumab y se inicia tratamiento empírico con corticoides por sospecha de una posible toxicidad inmunomediada vs empeoramiento del síndrome paraneoplásico vs progresión tumoral, sin objetivar mejoría. Se ingresa para estudio presentando en la exploración física: disartria escandida, leve hipofonía, leve desviación de la úvula hacia la izquierda, nistagmo unidireccional izquierdo agotable, hipoestesia distal (predominio en miembros inferiores), ataxia troncal con Romberg positivo hacia la izquierda, dismetría e inestabilidad en la marcha, que requiere apoyo. Se establece un diagnóstico diferencial considerado varias posibilidades que van desde la progresión tumoral a la

toxicidad por la inmunoterapia o reactivación del síndrome paraneoplásico.

Estudios complementarios realizados durante el ingreso: Resonancia magnética cerebral (RMC) (19/06/2025): atrofia cerebelosa sin lesiones focales nuevas ni captación patológica (figura 1). En el PET/TC y tomografía corporal (TC) no se evidencia progresión tumoral y tampoco en la analítica sanguínea se demuestra ningún parámetro de sospecha infeccioso o tumoral (figura 2).

En el análisis del líquido cefalorraquídeo se observa normocelularidad, con leve elevación proteica, glucosa normal. Citología negativa. La determinación de anticuerpos neuronales nucleares en LCR aparece una banda correspondiente Hu. Este resultado no se llegó a confirmar mediante técnica de inmunofluorescencia.

Ante la probable sospecha de reactivación del síndrome paraneoplásico anti-Hu se comienza tratamiento con bolos de metilprednisolona (250 mg x 3 días), seguidos de pauta descendente con prednisona oral + inmunoglobulina intravenosa (inmunoglobulina intravenosa (IGIV)) a dosis de 400 mg/kg/día durante 5 días.

Es valorado en consulta, donde se observó mejoría en lenguaje y disfonía sin cambios en la marcha ni otros síntomas asociados.

Se reevaluó mediante PET/TC 2 meses (figura 2) después sin apreciar signos metabólicos de recidiva local ni a distancia, por lo cual, se asumió, que el diagnostico más probable, fuese una reactivación del síndrome paraneoplasico.

Actualmente, el paciente tiene seguimiento estrecho por la unidad de Oncología sin evidencia de recidiva.

2. COMENTARIOS / DISCUSIÓN

Los síndromes paraneoplásicos neurológicos representan un reto diagnóstico, especialmente cuando coexisten con posibles efectos adversos relacionados con la inmunoterapia o sospecha de progresión tumoral [2,4]. En este caso, el cuadro clínico es compatible con una degeneración cerebelosa paraneoplásica mediada por anticuerpos anti-Hu, entidad de curso subagudo y frecuentemente irreversible[1,3]. Dado que se trata de un proceso poco estudiado, se plantearon diversos diagnósticos diferenciales, incluyendo:

1. Reactivación de un síndrome paraneoplásico asociado al uso de inmunoterapia de mantenimiento, sobre el cual ya se han descrito casos previos [4].

2. Toxicidad inducida por inmunoterapia, considerando que, según una revisión sistemática, la incidencia de eventos adversos relacionados con este tratamiento es aproximadamente del 3,8 % para anti-CTLA-4, del 6,1 % para terapia anti-PD-1 y de hasta 12 % en casos de combinación de ambos [4].

3. Recaída tumoral no visible en estudios actuales, debido a que en la resonancia magnética cerebral (RMC) se observó atrofia cerebelosa sin lesiones focales nuevas ni captación patológica y en el PET/TC y tomografía corporal (TC) no se evidenció progresión tumoral y tampoco en la analítica sanguínea se observó ningún parámetro de sospecha infecciosa o tumoral [2,3].

En este caso, dado que se asumió el diagnostico de una reactivación de un síndrome paraneoplásico, el tratamiento se basó en: bolos de metilprednisolona (250 mg x 3 días), seguidos de pauta descendente con prednisona oral + inmunoglobulina intravenosa (inmunoglobulina intravenosa (IGIV)) a dosis de 400 mg/kg/día durante 5 días.

3. ¿POR QUÉ ES ESPECIAL ESTE CASO?

1. Recalcar la importancia de un buen diagnóstico diferencial sobre todo en aquellos pacientes que han recibido inmunoterapia y han tenido previamente un síndrome paraneoplásico

2. Plantear futuras investigaciones sobre la relación entre el uso de inmunoterapia y la evolución de los síndromes paraneoplásicos. ¿Podría la inmunoterapia reactivar el síndrome paraneoplásico y, en consecuencia, abrir la posibilidad de influir en la actividad tumoral?

3. Importancia de individualizar el tratamiento en cada paciente acorde a su historia previa y los tratamientos recibidos.

4. BIBLIOGRAFÍA

1. Darnell RB, Posner JB. Paraneoplastic syndromes involving the nervous system. N Engl J Med. 2003 Oct 16;349(16):1543-54. doi: 10.1056/NEJMra023009. PMID: 14561798.

2. Graus F, Delattre JY, Antoine JC, Dalmau J, Giometto B, Grisold W et al. Recommended diagnostic criteria for paraneoplastic neurological syndromes. J Neurol Neurosurg Psychiatry. 2004 Aug;75(8):1135-40. doi: 10.1136/jnnp.2003.034447. PMID: 15258215; PMCID: PMC1739186

3. Dalmau J, Graus F, Rosenblum MK, Posner JB. Anti-Hu--associated paraneoplastic encephalomyelitis/sensory neuronopathy. A clinical study of 71 patients. Medicine (Baltimore). 1992 Mar;71(2):59-72. doi: 10.1097/00005792- 199203000-00001. PMID: 1312211

4. Shi GQ, Lian HN, Wang X, Xia JQ, Wang H, Ma LJ et al. Immune checkpoint inhibitor-induced anti-Hu antibodyassociated gastrointestinal pseudo-obstruction: a case report and literature review. Front Immunol. 2025 Apr 1;16:1555790. doi: 10.3389/fimmu.2025.1555790. PMID: 40236696; PMCID: PMC11996632

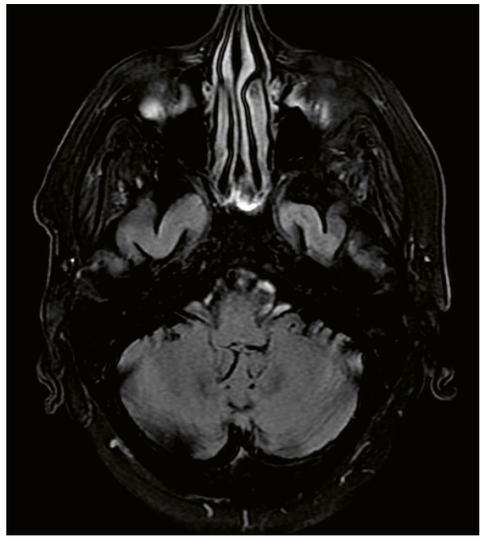

Figura 1. Resonancia magnética cerebral al inicio de los síntomas, 19/06/2025, donde se observó atrofia cerebelosa sin lesiones focales nuevas ni captación patológica

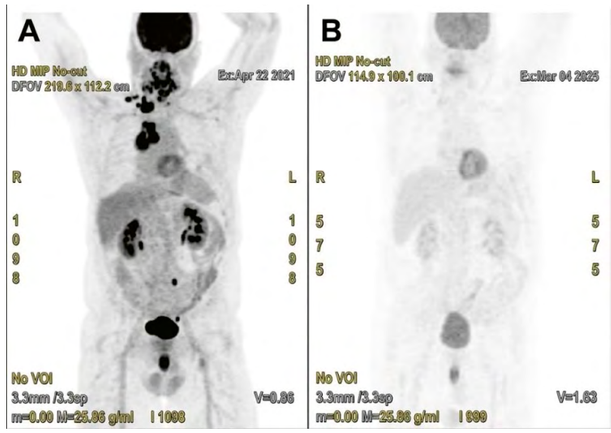

Figura 2. tomografía por emisión de positrones al diagnostico 22/04/2021. B: tomografía por emisión de positrones al inicio de los síntomas 04/03/2025 sin evidencia de progresión tumoral manteniendo respuesta metabólica completa.

BENEFICIO DE LA INMUNOTERAPIA EN EL CÁNCER DE PULMÓN SARCOMATOIDE: AYUDANDO A DEFINIR LA PRIMERA LÍNEA A PROPÓSITO DE UN CASO

Autores: Y. Tisner Pensado 1, M. Martínez Cutillas 1, R. Jimeno Pernett 2
(1: H. Puerta de Hierro, Oncología Médica; 2: H. Puerta de Hierro, Medicina Nuclear)

1. INTRODUCCIÓN

La llegada de la inmunoterapia ha revolucionado la primera línea de tratamiento en el cáncer de pulmón no célula pequeña metastásico, pero ahora contamos con múltiples combinaciones de quimioterapia e inmunoterapia en el escenario de primera línea y llega el reto de elegir qué paciente se beneficia más dentro del abanico de esquemas disponibles.

2. CASO CLÍNICO

Varón de 68 años. Fumador de 1 paquete diario desde los 18 años (IPA 44). Vivió durante 10 años en una habitación con techo de uralita. Sin antecedentes médicos de interés salvo pólipos en el colon y una hiperplasia benigna de próstata en tratamiento médico. Inicia estudio en abril de 2025 ante cuadro de disnea progresiva de varios días de evolución hasta hacerse de reposo, asociado a ortopnea y taquicardia, sin fiebre, tos ni expectoración, ni otra clínica acompañante.

Ingresa en Neumología para estudio, realizándose pruebas radiológicas incluyendo TC y PET-TC donde se objetiva derrame pleural masivo derecho con nódulos y masas pleurales coalescentes, de hasta 5 y 9 cm, sugestivas de mesotelioma, a descartar diseminación pleural de cáncer de pulmón, así como adenopatía supraclavicular derecha. Se completa estudio de extensión con resonancia magnética cerebral sin hallazgos metastásicos. Tras tres citologías de líquido pleural negativas o insuficientes para diagnóstico, se realiza punción de implante pleural (05/05/2025) con diagnóstico anatomopatológico definitivo de carcinoma de origen pulmonar no célula pequeña de patrón pleomórfico/sarcomatoide con componente gigantocelular. Finalmente se estadifica según la 9a edición del TNM como estadio IVA por afectación pleural, y se amplía estudio molecular con resultado negativo (EGFR, ALK, ROS1, RET, MET, BRAF y KRAS).

A la espera de PD-L1 y ante deterioro clínico progresivo, con ECOG 2 durante el ingreso condicionado por la situación respiratoria, se inicia tratamiento según esquema CheckMate-9LA con carboplatino, paclitaxel, nivolumab e ipilimumab durante ingreso; primer ciclo administrado 14/05/2025. Presenta mejoría clínica significativa con resolución de la disnea. Posteriormente, PD-L1 del 95%, manteniéndose el esquema terapéutico y administrándose un segundo ciclo previo al alta el 04/06/2025.

Se realiza PET tras dos ciclos (15/07/2025), evidenciando desaparición de la captación patológica y marcada reducción del engrosamiento pleural, así como regresión de adenopatías. Desde entonces, continúa en mantenimiento con inmunoterapia, con excelente tolerancia, recuperación funcional progresiva y notable mejoría en su calidad de vida, sin requerimiento de oxigenoterapia ni tratamiento analgésico.

Actualmente continúa tratamiento de

mantenimiento con ipilimumab 1mg/kg cada 6 semanas junto con nivolumab 360mg cada 3 semanas de acuerdo al esquema, hasta la fecha ha recibido 10 ciclos, previsto un total de 2 años o hasta progresión o toxicidad inaceptable. Se mantiene estable clínicamente sin nuevos ingresos hospitalarios. Como toxicidades inmunomediadas relevantes ha presentado artralgias G2 y prurito G2 tratados con corticoterapia oral a dosis bajas, actualmente resueltas. Refiere mejoría progresiva de la capacidad funcional, con reincorporación parcial a sus actividades básicas diarias (ECOG 1). Tampoco se ha objetivado recidiva en el seguimiento realizado con PET-TC hasta la fecha.

3. DISCUSIÓN Y CONCLUSIONES

El diagnóstico diferencial entre cáncer de pulmón y mesotelioma cuando la sospecha clínica es ambigua se basa en la anatomía patológica: el mesotelioma suele ser positivo para calretininia, WT -1, CK5/6 y podoplanina, y negativo para TTF1, Ber-EP1, MOC31 y BG8, que son los marcadores típicos para adenocarcinoma, además de Napsin A. Además el mestotelioma asocia pérdida en la expresión de BAP-1. En casos difíciles la determinación molecular de p16/CKDKN2A por FISH puede apoyar el diagnóstico de mesotelioma (1,2,3). En este caso la inmunohistoquímica de la biopsia mostró: calretinina negativo, D2-40 negativo, EMA negativo, desmina negativo, sinaptofisina negativo, p40, CK5/6 negativo, CK7 positivo difuso e intenso, TTF1 positivo difuso de intensidad variable, Napsin A negativo, y la expresión de BAP-1 estaba conservada, por lo que se concluyó que el diagnóstico era un carcinoma de pulmón de célula no pequeña.

Respecto al tratamiento, este caso refuerza la información previa, aunque escasa y retrospectiva, sobre el beneficio de la inmunoterapia en el fenotipo sarcomatoide de cáncer de pulmón, un subtipo raro y agresivo (4,5). La combinación de anti-PD1 junto con anti-CTLA4 demostró en el estudio CheckMate-9LA beneficio claro respecto al tratamiento con quimioterapia, sin análisis específicos en el subgrupo sarcomatoide (6). Este caso apoya la idea de que es una combinación válida y prometedora en este fenotipo, muy sensible al tratamiento con inmunoterapia, ayudando a definir en qué subgrupos podríamos decantarnos por este esquema de tratamiento como primera línea en el cáncer de pulmón metastásico.

4. BIBLIOGRAFÍA

1. Schwartz AM, Rezaei MK. Diagnostic surgical pathology in lung cancer: Diagnosis and management of lung cancer, 3rd ed: American College of Chest Physicians evidence-based clinical practice guidelines. Chest 2013;143:e251S-e262S. https://doi.org/10.1378/chest.12-2356.

2. Le Stang N, Burke L, Blaizot G, Gibbs AR, Lebailly P, Clin B, et al. Differential Diagnosis of Epithelioid Malignant Mesothelioma With Lung and Breast Pleural Metastasis: A Systematic Review Compared With a Standardized Panel of Antibodies-A New Proposal That May Influence Pathologic Practice. Arch Pathol Lab Med 2020;144:446–56. https://doi.org/10.5858/arpa.2018-0457-OA.

3. Arif Q, Husain AN. Malignant Mesothelioma Diagnosis. Arch Pathol Lab Med 2015;139:978–80. https://doi.org/10.5858/arpa.2013-0381-RA.

[4] Qian X, Wang Y, Liu F, Yuan Y, Fang C, Zhang X, et al. The efficacy and safety analysis of first-line immune checkpoint inhibitors in pulmonary sarcomatoid carcinoma. Front Immunol 2022;13:956982. https://doi.org/10.3389/fimmu.2022.956982.

5. Domblides C, Leroy K, Monnet I, Mazières J, Barlesi F, Gounant V, et al. Efficacy of Immune Checkpoint Inhibitors in Lung Sarcomatoid Carcinoma. J Thorac Oncol 2020;15:860–6. https://doi.org/10.1016/j.jtho.2020.01.014.

6. Carbone DP, Ciuleanu T-E, Cobo M, Schenker M, Zurawski B, Menezes J, et al. Nivolumab plus ipilimumab with chemotherapy as first-line treatment of patients with metastatic non-small-cell lung cancer: final, 6-year outcomes from CheckMate 9LA. ESMO Open 2025;10:105123. https://doi.org/10.1016/j.esmoop.2025.105123.

5. ¿POR QUÉ ES ESPECIAL ESTE CASO?

1. Plantea el diagnóstico diferencial clínico y anatomopatológico entre mesotelioma y cáncer de pulmón.

2. Demuestra el claro beneficio de la inmunoterapia en cáncer de pulmón con fenotipo sarcomatoides.

3. Ayuda a definir en qué subgrupos de pacientes dentro del cáncer de pulmón nos podríamos decantar por usar un esquema con intensificación de inmunoterapia y reducción de quimioterapia.

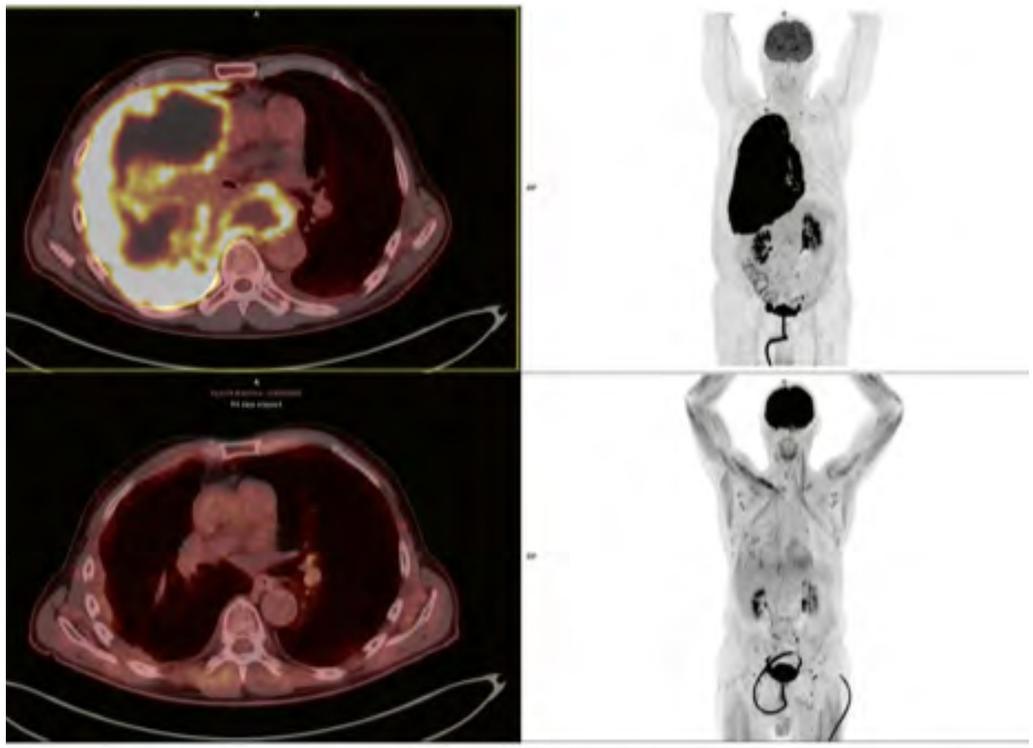

Imagen superior PET al diagnóstico. Imagen inferior PET tras 2 ciclos de tratamiento.

12. Variables Moleculares Infrecuentes De Tumores frecuentes

CARCINOMA NUT: UN SUBTIPO RARO Y MUY AGRESIVO

Autor principal: Laura Ferrer Cruz (laura.ferrer@hospitalprovincial.es) - Consorcio Hospital Provincial de Castellón
Autores colaboradores: Alejandro Díaz Hernández, Sara Cases Esteban, Inés Domingo Roig
Tutor: Nuria Gómez Sepúlveda

1. INTRODUCCIÓN

El carcinoma NUT (Nuclear protein in testis carcinoma) es un subtipo de tumor raro y de pobre pronóstico, caracterizado por alteraciones genéticas específicas como el reordenamiento del gen NUTM1. Dada su forma inespecífica de presentación y su similitud con otros tumores, resulta fundamental realizar un correcto diagnóstico diferencial para su identificación precoz y optimización de opciones terapéuticas.

2. CASO CLÍNICO

a) Anamnesis

Se presenta el caso de un paciente varón de 46 años, sin antecedentes médico-quirúrgicos de interés que, en noviembre de 2023 ingresa inicialmente en Medicina Interna para estudio por disnea progresiva hasta hacerse de mínimos esfuerzos de un mes de evolución, asociando tos irritativa, sin clínica infecciosa.

b) Exploración física

El paciente presenta buen estado general, adecuada saturación de oxígeno, así como el resto de las constantes vitales en rango, pero se evidencia ingurgitación yugular, circulación colateral en tórax y abdomen y sibilancias dispersas a la auscultación pulmonar, sin edemas distales en miembros inferiores.

c) Pruebas complementarias

Se solicita un TC toraco-abdominal (Figura 1A) que informa de la presencia de un nódulo pulmonar en lóbulo superior derecho (LSD), un conglomerado adenopático mediastínico e hiliar derecho que comprime vena cava superior y ramas de la arteria pulmonar derecha y, adenopatías supraclaviculares izquierdas, siendo revaloradas mediante ecografía cervical, realizándose marcaje y exéresis para estudio anatomopatológico.

Se cursa un TC craneal que resulta anodino y serologías víricas que son negativas. El paciente también es valorado por parte de Otorrinolaringología y Dermatología sin detectar patología por su parte.

El PET-TC (Figura 1B) mostró hipermetabolismo de la lesión en LSD, sugestiva de neoplasia primaria, así como otra lesión similar en lóbulo inferior derecho (LID) en íntimo contacto con la masa adenopática, adenopatías hipermetabólicas en mediastino superior y supraclaviculares izquierdas, derrame pleural derecho y probable linfangitis carcinomatosa en LID.

d) Anatomía patológica

El informe preliminar de anatomía patológica revela un carcinoma epidermoide. Posteriormente, se confirma el diagnóstico de carcinoma NUT (carcinoma pobremente diferenciado de origen desconocido), con fusión NUTM1 y mutación FGFR3 p(Phe384Leu), siendo la expresión de PD-L1 3%.

e) Evolución

El paciente se traslada al servicio de Oncología Médica para valoración de tratamiento oncoespecífico. Recibe radioterapia como tratamiento del síndrome de vena cava superior e inicia quimioterapia con Carboplatino-Paclitaxel (se administra el 1er ciclo el 8/11/23). Ante buena evolución y mejoría clínica, se da de alta a domicilio.

Sin embargo, tras el 2o ciclo (se administra el 01/12/23), consulta en urgencias por palpitaciones y disnea, objetivándose flutter auricular con frecuencia cardíaca de hasta 160 latidos/minuto. El angio-TC informó de compresión extrínseca tumoral de ambas arterias pulmonares, de predominio derecho, derrame pericárdico y tromboembolismo pulmonar. Mediante cardioversión eléctrica revierte a ritmo sinusal, lográndose estabilidad hemodinámica, mejoría clínica y dándose de alta con tratamiento anticoagulante. Dichos hallazgos ya sugerían progresión tumoral local, posteriormente confirmada en TC de valoración de respuesta (20/12/23).

Por ello, se inicia segunda línea de quimioterapia con Gemcitabina-Irinotecán, de la que solo recibe un ciclo, ya que reingresa por un nuevo episodio de flutter auricular, con inestabilidad hemodinámica y deterioro clínico, precisando finalmente sedación paliativa ante signos de sufrimiento y, falleciendo, transcurrido solo mes y medio desde el diagnóstico.

3. DISCUSIÓN

El carcinoma NUT es un subtipo raro y muy agresivo de carcinoma escamoso, con una mediana de supervivencia de entre 6 y 9 meses[1]. No se han visto diferencias en incidencia por edad ni sexo, ni se ha descrito asociación con virus oncogénicos, tabaco, radón u otros tóxicos[2].

En su fisiopatología está implicado el reordenamiento y translocación del gen NUTM1. En un 75% de los casos, la proteína de fusión resultante es BRD4-NUTM1 por la translocación t(15;19), relacionada con el proceso de tumorogénesis[3].

Se origina principalmente en estructuras de la línea media (tórax, cabeza y cuello) y, suele diagnosticarse en estadios avanzados, sin lograr identificar el tumor primario en la mayoría de los casos[1].

La histopatología es característica: carcinoma poco diferenciado, con células monomórficas de pequeño-mediano tamaño. Pero, su diagnóstico requiere de inmunohistoquímica y de la utilización de un anticuerpo monoclonal específico que reconozca la proteína de fusión. Otros métodos diagnósticos son la técnica de hibridación fluorescente in situ (FISH) o la secuenciación de nueva generación (NGS) del ADN[1].

Se debería considerar esta entidad en el diagnóstico diferencial de aquellos pacientes con una masa en línea media de crecimiento rápido y con patrón infiltrativo, para lograr un diagnóstico y tratamiento precoz.

En nuestro caso, la elevada carga tumoral mediastínica condicionó complicaciones cardiovasculares y tromboembólicas potencialmente relacionadas con el comportamiento infiltrativo. La compresión extrínseca de estructuras vasculares torácicas y el síndrome de vena cava superior probablemente contribuyeron al desarrollo de arritmias auriculares. Asimismo, el estado protrombótico asociado a neoplasias agresivas pudo favorecer la aparición de tromboembolismo pulmonar. Aunque existe escasa literatura específica sobre dichas complicaciones en carcinoma NUT, la rápida progresión local con afectación mediastínica extensa y compromiso cardiovascular reflejan la agresividad característica de esta entidad.

Actualmente, el tratamiento disponible incluye la quimioterapia basada en platinos, taxanos y agentes alquilantes, con una muy baja tasa de respuesta2, de hecho, los pacientes suelen presentar una temprana progresión tumoral. Sin embargo, las terapias dirigidas1-5 podrían tener un papel importante en el futuro próximo, a destacar los inhibidores de histona desacetilasa (HDACis) y los inhibidores de proteínas bromodominio-extraterminal (iBET), descritos por Stathis et al.4 y, en base a los resultados prometedores obtenidos en ensayos clínicos recientes como el de fase I/II de Molibresib6, abren nuevas perspectivas terapéuticas que permitan mejorar el pronóstico y supervivencia de los pacientes con carcinoma NUT.

4. BIBLIOGRAFÍA

1. Lauer, U. M., Hinterleitner, M., Horger, M., Ohnesorge, P. V., & Zender, L. (2022). NUT Carcinoma—An underdiagnosed malignancy. Frontiers In Oncology, 12. https://doi.org/10.3389/fonc.2022.914031

2. Wang, S., Li, J., Tong, W., Li, H., Feng, Q., & Teng, B. (2020). Advances in the pathogenesis and treatment of nut carcinoma: a narrative review. Translational Cancer Research, 9(10), 6505-6515. https://doi.org/10.21037/tcr-20-1884

3. Chen, J., Li, M., & Lu, H. (2023). Nuclear protein in testis carcinoma of the lung. Translational Oncology, 30, 101640. https://doi.org/10.1016/j.tranon.2023.101640

4. Stathis, A., Zucca, E., Bekradda, M., Gomez-Roca, C., Delord, J., De la Motte Rouge, T., Uro-Coste, E., De Braud, F., Pelosi, G., & French, C. A. (2016). Clinical Response of Carcinomas Harboring the BRD4–NUT Oncoprotein to the Targeted Bromodomain Inhibitor OTX015/MK-8628. Cancer Discovery, 6(5), 492-500. https://doi.org/10.1158/2159-8290.cd-15-1335

5. French, C. A. (2018). NUT Carcinoma: Clinicopathologic features, pathogenesis, and treatment. Pathology International, 68(11), 583-595. https://doi.org/10.1111/pin.12727

6. Piha-Paul, S. A., Hann, C. L., French, C. A., Cousin, S., Braña, I., Cassier, P. A., Moreno, V., De Bono, J. S., Harward, S. D., Ferron-Brady, G., Barbash, O., Wyce, A., Wu, Y., Horner, T., Annan, M., Parr, N. J., Prinjha, R. K., Carpenter, C. L., Hilton, J., ... Shapiro, G. I. (2019). Phase 1 Study of Molibresib (GSK525762), a Bromodomain and Extra-Terminal Domain Protein Inhibitor, in NUT Carcinoma and Other Solid Tumors. JNCI Cancer Spectrum, 4(2). https://doi.org/10.1093/jncics/pkz093

5. ¿POR QUÉ ES ESPECIAL ESTE CASO?

1. Se trata de un tumor extremadamente infrecuente y difícil de identificar, que requiere técnicas moleculares específicas para su diagnóstico definitivo.

2. La forma de presentación es agresiva puesto que debutó con un cuadro de síndrome de vena cava superior y con mucha sintomatología.

3. La progresión de la enfermedad fue muy rápida, con fracaso a dos líneas de quimioterapia y, un desenlace fatal.

CÁNCER DE PULMÓN NO CÉLULA PEQUEÑA METASTÁSICO EN PACIENTE CON MUTACIÓN GERMINAL EN POLE: ¿PREDISPOSICIÓN SIN FENOTIPO HIPERMUTADO?

Autora principal – Alicia Frisuelos García.
Oncología Médica, Hospital Universitario Puerta de Hierro, Majadahonda (Madrid)
Email: aliciafrisuelos@gmail.com, alicia.frisuelos@salud.madrid.org
María Izquierdo Chamarro, María Uribarren Movilla, Mariano Provencio.
Tutor: Marta Martínez Cutillas.

1. INTRODUCCIÓN

Se presenta un caso de cáncer de pulmón no célula pequeña metastásico en un paciente con mutación germinal en POLE, una asociación poco frecuente y de interés por su posible implicación clínica.

2. CASO CLÍNICO

a) Anamnesis y exploración física

Varón de 61 años con hipertensión arterial, dislipemia, sin antecedentes de tabaquismo ni alergias conocidas.

En 2005 fue intervenido mediante hemicolectomía derecha por adenocarcinoma de ciego (pT2, pN0, cM0). Estudios genéticos previos de APC, MUTYH y genes asociados a síndrome de Lynch fueron negativos. No obstante, un análisis genético germinal realizado en sangre periférica reveló una variante probablemente patogénica (clase 4) en heterocigosis en el gen POLE (c.881T>G; p.(Met294Arg)), previamente descrita en su hermana, caso índice familiar con antecedentes de cáncer de mama y colon.

En noviembre de 2020 se realizó nefrectomía parcial derecha por carcinoma renal de células claras, grado 2 (pT1a, pNx).

En abril de 2024 comienza estudio por tos crónica de tres meses de evolución y disminución de murmullo vesicular derecho. El paciente presentaba un PS-ECOG 0.

b) Pruebas complementarias y anatomía patológica

La radiografía de tórax mostró elevación del hemidiafragma derecho y pérdida de volumen pulmonar (Figura 1). El TC toracoabdominopélvico evidenció estenosis del bronquio intermediario con obstrucción de lóbulos medio e inferior derecho, adenopatías mediastínicas y derrame pleural ipsilateral (Figura 2). La broncoscopia reveló infiltración mucosa obstructiva, y la biopsia inicial diagnosticó un carcinoma de origen pulmonar, con un análisis inmunohistoquímico compatible con adenocarcinoma (TTF1 positivo). Dado que no se dispuso de material tisular suficiente para realizar NGS en tejido, el estudio molecular se llevó a cabo mediante biopsia líquida (BFAST), sin identificarse alteraciones accionables. El PD-L1 (TPS) fue del 60% y la carga mutacional tumoral (TMB) fue baja (1 mut/Mb).

El PET/TC mostró captación en la lesión hiliar derecha, adenopatías supraclaviculares y múltiples lesiones óseas. La RM cerebral no reveló alteraciones, y la RM de columna confirmó metástasis en D6, D8-D10, L1 y S1, sin compromiso medular.

c) Diagnóstico

Con base en estos hallazgos, se estableció el diagnóstico de adenocarcinoma pulmonar metastásico TTF1 positivo, cT1cN3M1c2, estadio IVB según la 9a edición de la clasificación TNM.

d) Tratamientos y evolución

El paciente inició primera línea con pembrolizumab en monoterapia, recibiendo cuatro ciclos entre mayo y agosto de 2024. La reevaluación mediante PET/TC en septiembre de 2024 evidenció progresión pulmonar, ganglionar, ósea y hepática (Figura 3), por lo que comenzó segunda línea con carboplatino AUC 5 + pemetrexed 500 mg/m^2.

Debido a dolor lumbar refractario, recibió radioterapia paliativa sobre D5-D6 y L4-sacro (25 Gy en 5 fracciones) y continuó con pemetrexed en régimen de mantenimiento, completando cinco ciclos hasta mayo de 2025.

Ante la evidencia de progresión radiológica, incluyendo focos líticos óseos, en junio de 2025 inició un tratamiento experimental EC-FS222, anticuerpo biespecífico tetravalente PD-L1/CD137, a dosis de 1,5 mg/kg cada cuatro semanas. En julio de 2025, presentó un síndrome hemofagocítico inmunomediado grado 3, que respondió favorablemente a corticoterapia, con resolución clínica completa y normalización de parámetros analíticos, permitiendo la continuación del tratamiento experimental.

La reevaluación mediante TC toracoabdominopélvico a finales de julio de 2025 evidenció estabilidad de la enfermedad, sin nuevas lesiones. En consecuencia, se decidió mantener el régimen terapéutico bajo seguimiento estrecho.

Sin embargo, en septiembre de 2025 se objetivó progresión tumoral pulmonar, hepática, ganglionar y ósea. Asimismo, la RM cerebral mostró múltiples infartos agudos infra y supratentoriales bihemisféricos en el contexto de la progresión tumoral sistémica.

Ante dicha evolución, el paciente inició cuarta línea de tratamiento con docetaxel (75 mg/m2 cada 21 días) el 22/09/2025, recibiendo el segundo y último ciclo el 13/10/2025. Posteriormente presentó deterioro clínico progresivo, requiriendo ingreso en oncología médica por coagulación intravascular diseminada de etología tumoral asociada a insuficiencia respiratoria, falleciendo finalmente el 23/11/2025.

3. DISCUSIÓN

Las mutaciones en el dominio exonucleasa de POLE se han descrito principalmente en tumores colorrectales y endometriales, donde la alteración de la actividad de corrección de errores (proofreading) puede asociarse a un fenotipo hipermutado y a una mayor inmunogenicidad tumoral (1,2). Sin embargo, estas alteraciones son poco comunes en el cáncer de pulmón no célula pequeña (CPCNP), y su relevancia clínica en este contexto sigue siendo incierta (3). Aunque algunos estudios han sugerido que las mutaciones en POLE podrían correlacionarse con una mejor respuesta a inhibidores de puntos de control inmunitario, los resultados publicados son heterogéneos y probablemente dependan del tipo de variante, de su impacto funcional real y del contexto molecular del tumor (4-7).

Nuestro caso ilustra esta complejidad. A pesar de la presencia de una variante germinal probablemente patogénica en POLE (p.Met294Arg) y de una expresión elevada de PD- L1, la monoterapia con pembrolizumab en primera línea no se asoció a beneficio clínico. Este hallazgo sugiere que la presencia aislada de una alteración en POLE no implica necesariamente una mayor sensibilidad a inmunoterapia (4-7). En este sentido, resulta especialmente relevante que la carga mutacional tumoral fuera baja, ya que ello apoya la ausencia de un fenotipo hipermutado y hace menos probable que el tumor presentara una deficiencia funcional de proofreading comparable a la descrita en otros tumores asociados a POLE (1,2).

Por tanto, aunque la mutación germinal identificada podría estar relacionada con una susceptibilidad familiar al cáncer, no puede asumirse que haya condicionado directamente la biología de este CPCNP. Más bien, el caso pone de manifiesto la necesidad de interpretar estas alteraciones de forma individualizada, integrando los antecedentes personales y familiares, el perfil molecular tumoral completo y la evolución clínica. Asimismo, refuerza la importancia de los comités moleculares en la toma de decisiones terapéuticas, especialmente en situaciones en las que existen biomarcadores potencialmente discordantes, como ocurre aquí con la elevada expresión de PD-L1 y la baja TMB (6).

En conjunto, este caso refleja que el papel de POLE en el CPCNP está lejos de estar completamente definido. Son necesarios más datos clínicos y moleculares que permitan establecer con mayor precisión qué variantes pueden tener verdadero valor pronóstico o predictivo y en qué pacientes podrían influir realmente en la elección del tratamiento sistémico (3,6-8).

4. BIBLIOGRAFÍA

1. Rousseau B, Bieche I, Pasmant E, Hamzaoui N, Leulliot N, Michon L, et al. PD- 1 blockade in solid tumors with defects in polymerase epsilon. Cancer Discov. 2022;12(6):1435-48.

2. Maddalena G, Zeineddine FA, Chowdhury S, Zeineddine MA, Yousef AM, Bergamo F, et al. Prognosis and treatment response stratification according to loss of proofreading (LOP) POLE variants. J Immunother Cancer. 2025;13(11):e012190.

3. Song Z, Cheng G, Xu C, Wang W, Shao Y, Zhang Y, et al. Clinicopathological characteristics of POLE mutation in patients with non-small-cell lung cancer. Lung Cancer. 2018;118:57-61.

4. Liu L, Ruiz J, O'Neill SS, Grant SC, Petty WJ, Yang M, et al. Favorable outcome of patients with lung adenocarcinoma harboring POLE mutations and expressing high PD-L1. Mol Cancer. 2018;17(1):81.

5. Vauchier C, Pluvy J, Theou-Anton N, Soussi G, Poté N, Brosseau S, et al. Poor performance status patient with long-lasting major response to pembrolizumab in advanced non-small-cell lung cancer with coexisting POLE mutation and deficient mismatch repair pathway. Lung Cancer. 2021;160:28-31.

6. Fu Y, Zheng Y, Wang PP, Chen YY, Ding ZY. Immunotherapy for a POLE mutation advanced non-small-cell lung cancer patient. Front Pharmacol. 2022;13:817265.

7. Dong S, Zakaria H, Hsiehchen D. Non-exonuclease domain POLE mutations associated with immunotherapy benefit. Oncologist. 2022;27(3):159-62.

8. Jin Y, Huang RJ, Guan WL, Wang ZQ, Mai ZJ, Li YH, et al. A phase II clinical trial of toripalimab in advanced solid tumors with polymerase epsilon/polymerase delta (POLE/POLD1) mutation. Signal Transduct Target Ther. 2024;9:227.

5. ¿POR QUÉ ES ESPECIAL ESTE CASO?

1. Describe una asociación poco frecuente entre cáncer de pulmón no célula pequeña metastásico y una mutación germinal en POLE.

2. A pesar de la mutación germinal en POLE y la elevada expresión de PD-L1, el tumor no presentó un fenotipo hipermutado ni respondió a pembrolizumab en monoterapia.

3. El caso pone de manifiesto la necesidad de integrar hallazgos moleculares y evolución clínica en la toma de decisiones terapéuticas.

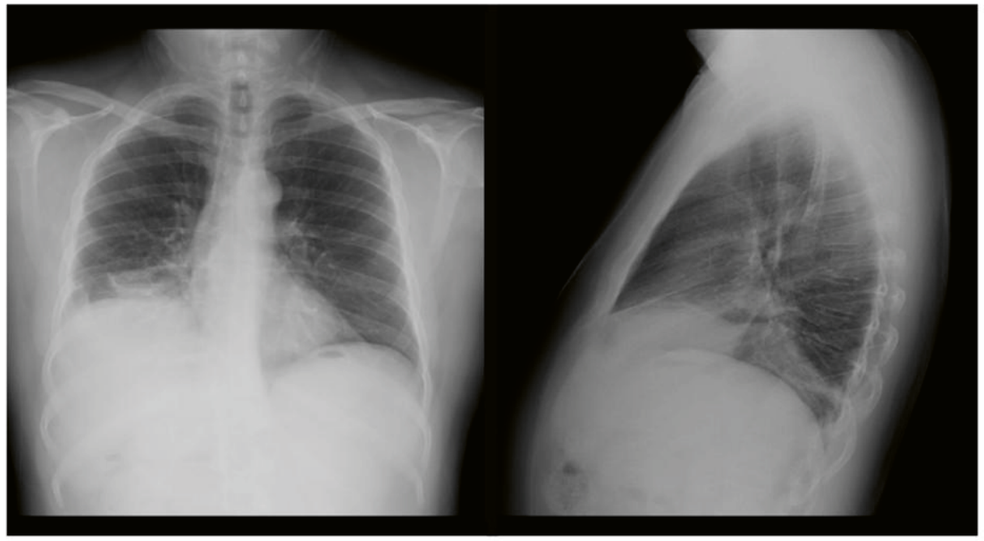

Figura 1. Radiografía de tórax al diagnóstico (abril de 2024) con elevación del hemidiafragma derecho y pérdida de volumen pulmonar derecho.

Figura 2. TC toracoabdominopélvico basal (abril de 2024) con lesión hiliar derecha asociada a obstrucción bronquial, adenopatías mediastínicas y derrame pleural ipsilateral.

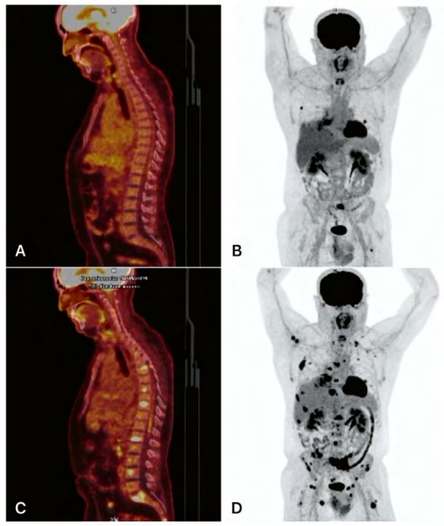

Figura 3. Progresión de la enfermedad en estudios PET/TC: imágenes de abril 2024 (A, B) comparadas con septiembre 2024 (C, D).

GETTHI

Grupo Español de Oncología Transversal
y Tumores Huérfanos e infrecuentes