VII SIMPOSIO GETTHI

Sesión 3: Vías de desarrollo de la oncología transversal (I)

2 de Diciembre de 2021 - *Formato virtual*

GETTHI
Grupo Español de Oncología Transversal y Tumores Huérfanos e Infrecuentes

Título: Tipifarnib como tratamiento dirigido para tumores con mutación en HRAS

Ponente: Elena Corral de la Fuente

Oncología Médica. Unidad de Fases I START-CIOCC

61 años

Motivo de consulta: febrícula y molestias digestivas en Agosto de 2017.

ANTECEDENTES PERSONALES

Ex fumador (IPA<30).

Cirugías: hernia de disco, herniorrafia umbilical

EXPLORACIÓN FÍSICA

Buen estado general (ECOG 0). Sin alteraciones significativas a la exploración.

PRUEBAS COMPLEMENTARIAS

TC toracoabdominopélvico (08/2017): Masa renal izquierda de 8x6x9cm con probable afectación del uréter. Conglomerados adenopáticos retroperitoneales paraórticos izquierdos, mediastínicos y micronódulos pulmonares altamente sospechosos.

JUICIO CLINICO

Masa renal sospechosa con signos de diseminación regional y a distancia.

TRATAMIENTO

Nefrectomía radical izquierda y linfadenectomía.

ANATOMÍA PATOLÓGICA

Carcinoma de los conductos colectores de Bellini de alto grado. Estadio TNM: pT3bN1cM1 (Estadio IV).

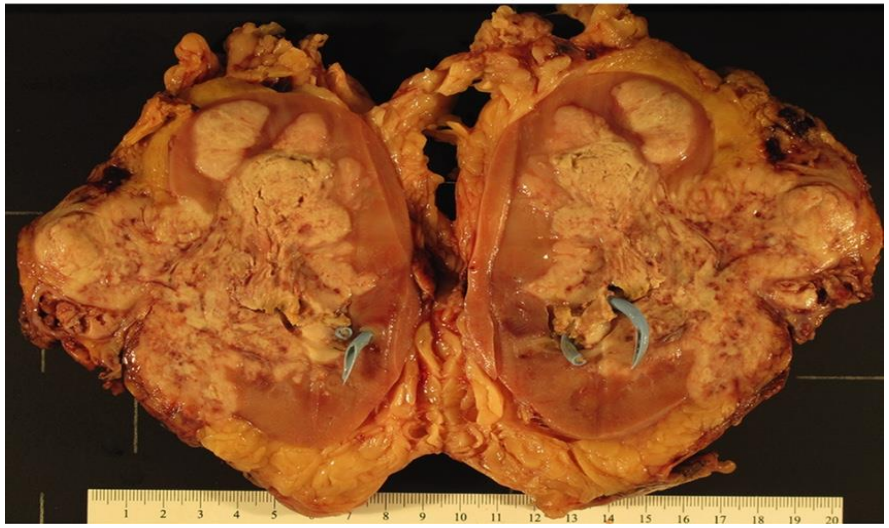

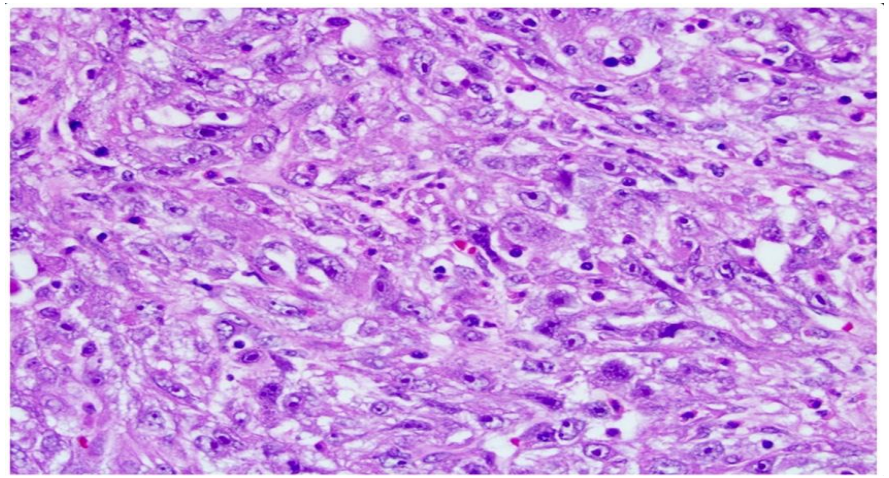

Anderson D, Tretiakova M. Collecting duct carcinoma. PathologyOutlines.com website. https://www.pathologyoutlines.com/topic/kidneytumormalignantcollectingduct.html. Accessed November 28th, 2021.

VII SIMPOSIO GETTHI

Sesión 3: Vías de desarrollo de la oncología transversal (I)

Cisplatino-Gemcitabina
X 6 ciclos (Fin Enero 2018)

Seguimiento
Octubre 2018: Dolor lumbar

Panel Foundation One CDx (03/2018):
HRAS G13R,
CDKN2B loss,
CDKN2A loss.

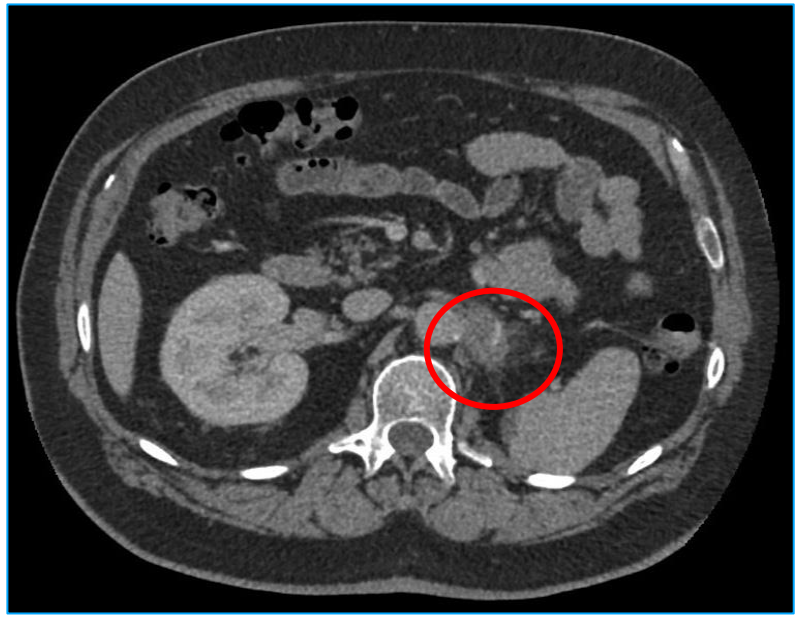

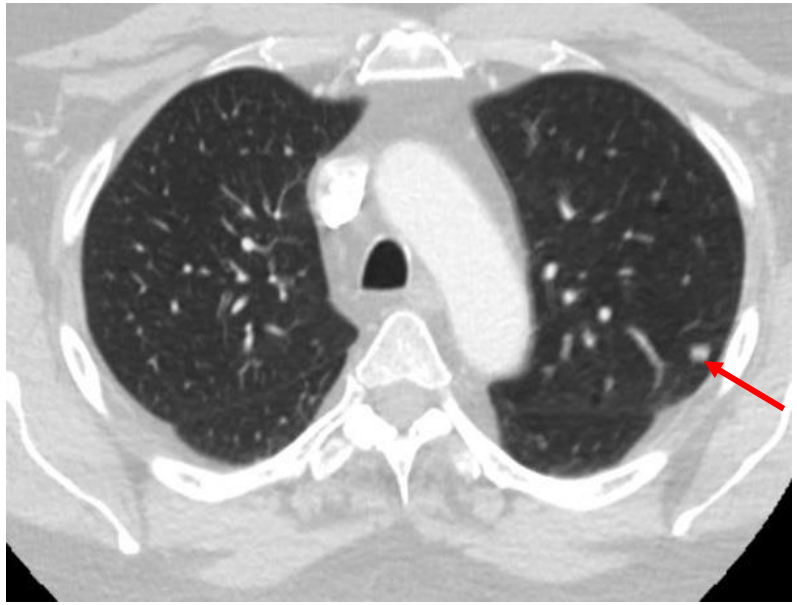

HRAS (Harvey rat sarcoma viral oncogene homolog)

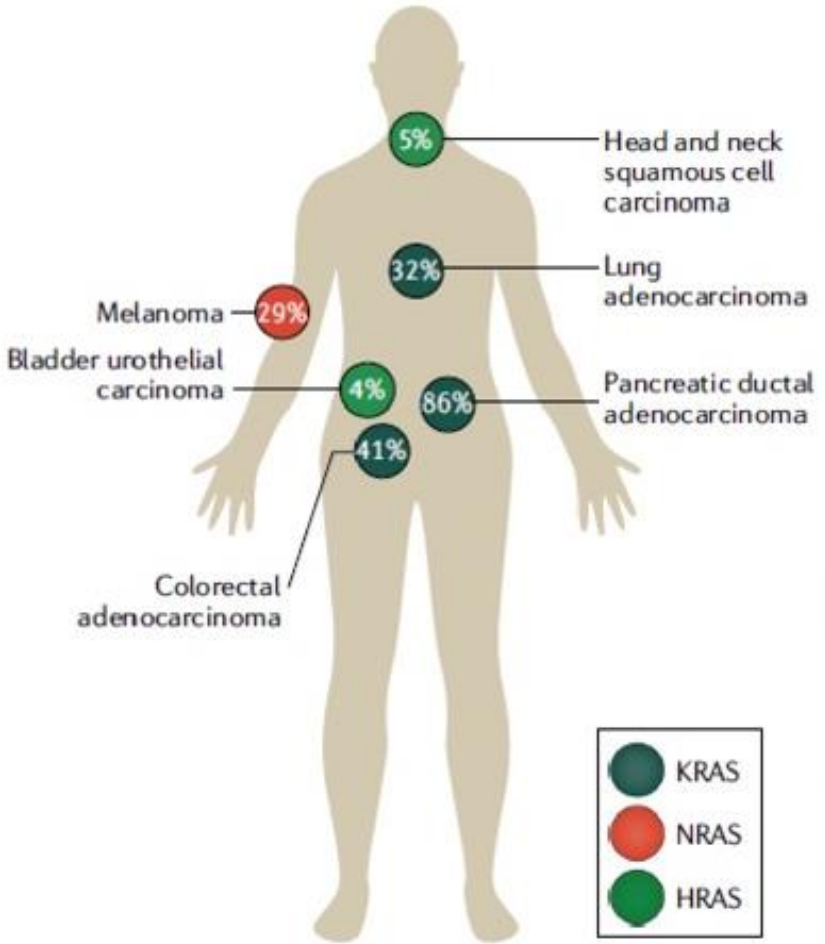

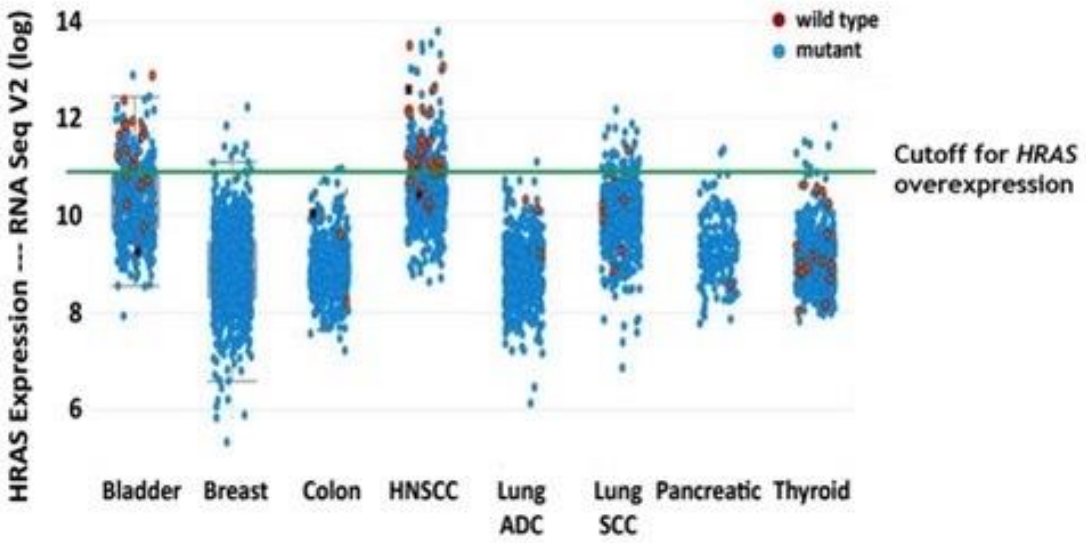

1. Moore et al. Nat Rev Drug Discovery, 2020. 2. Lerner EC, et al. Oncogene. 1997;15:1283-1288. 3. Untch BR, et al. Cancer Res. 2018;78(16):4642-4657. 4. Chen X, et al. Oncogene. 2014;33(47):5442-5449

Tipifarnib

- Los miembros de la superfamilia RAS (KRAS / NRAS / HRAS) requieren la adición covalente de un grupo hidrofóbico a su dominio C-terminal ("prenilación") para su localización en la membrana y poder activar las cascadas de señalización.
- La enzima farnesiltransferasa cataliza la unión de grupos farnesilo a las proteínas RAS y a otras proteínas de señalización celular.
- NRAS y KRAS son susceptibles de formas alternativas de prenilación, pero HRAS sólo puede ser farnesilado.
- Los tumores con mutaciones en HRAS pueden ser altamente sensibles a tipifarnib, un inhibidor de la enzima farnesiltransferasa.

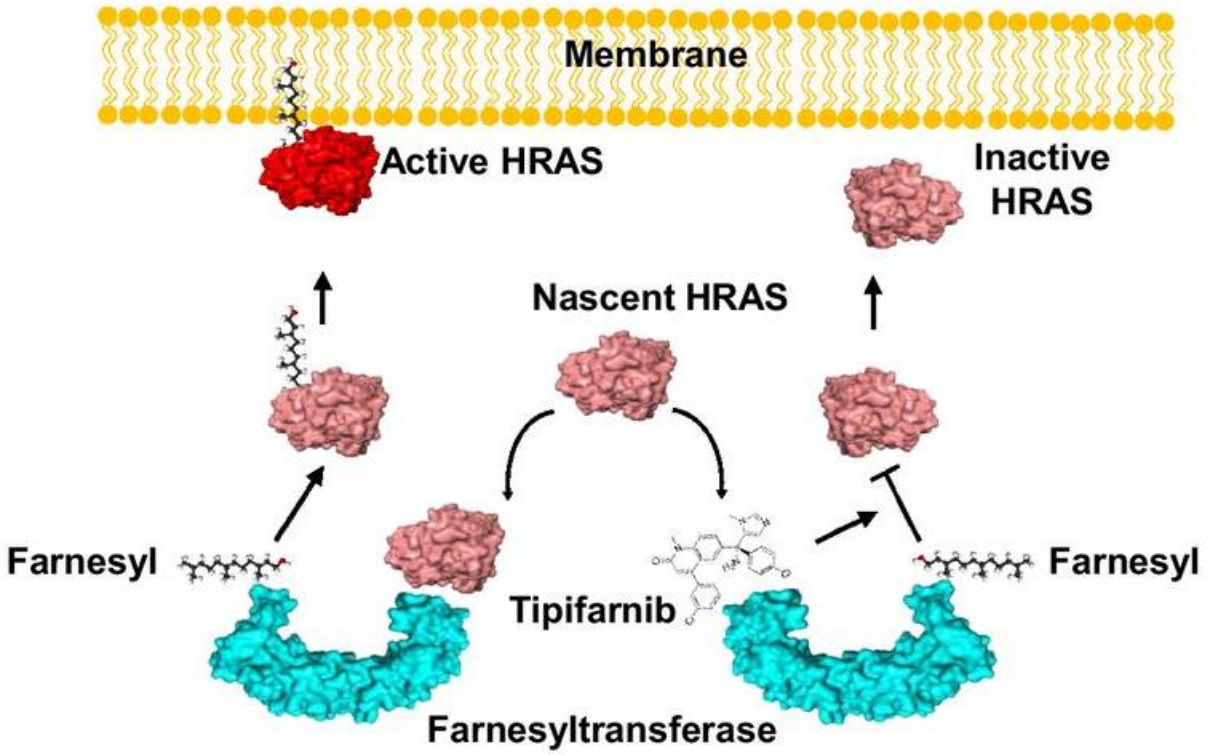

Mara Gilardi et al. Mol Cancer Ther 2020;19:1784-1796

EVOLUCIÓN

TC Basal (octubre 2018)	TC Enero 2019	TC Octubre 2021

CURSO CLINICO

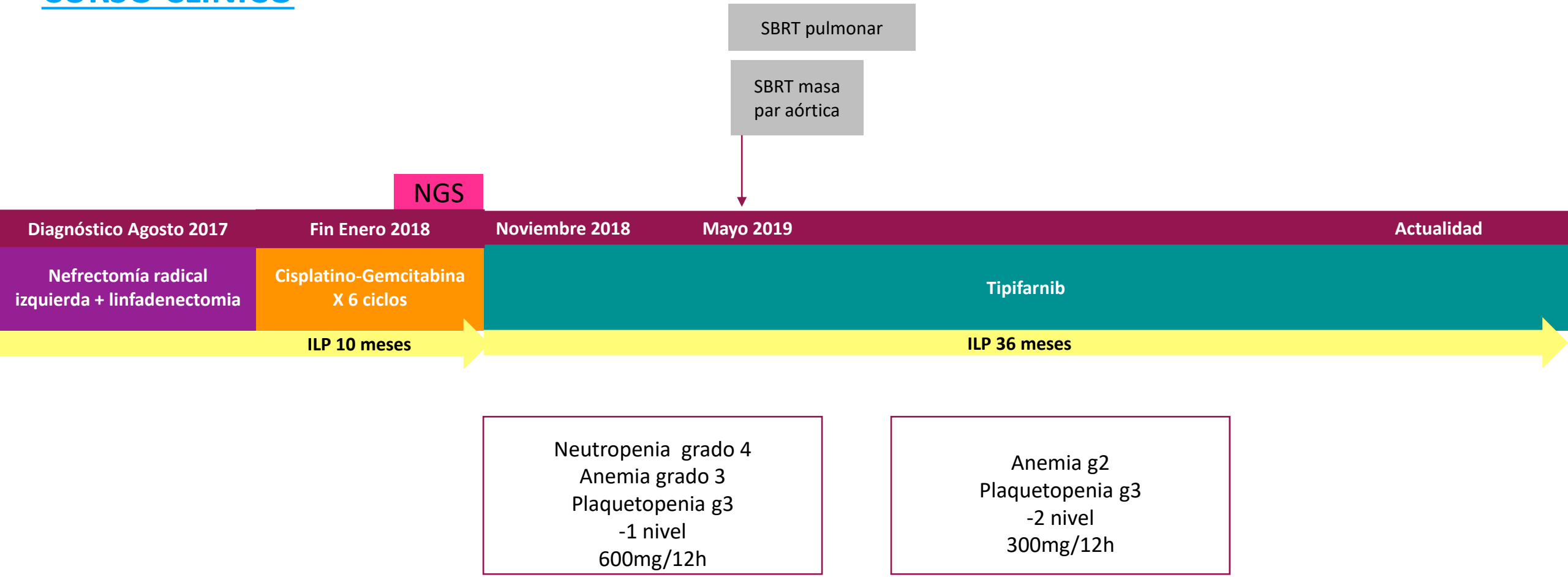

Tipifarnib: KO-TIP-001 trial

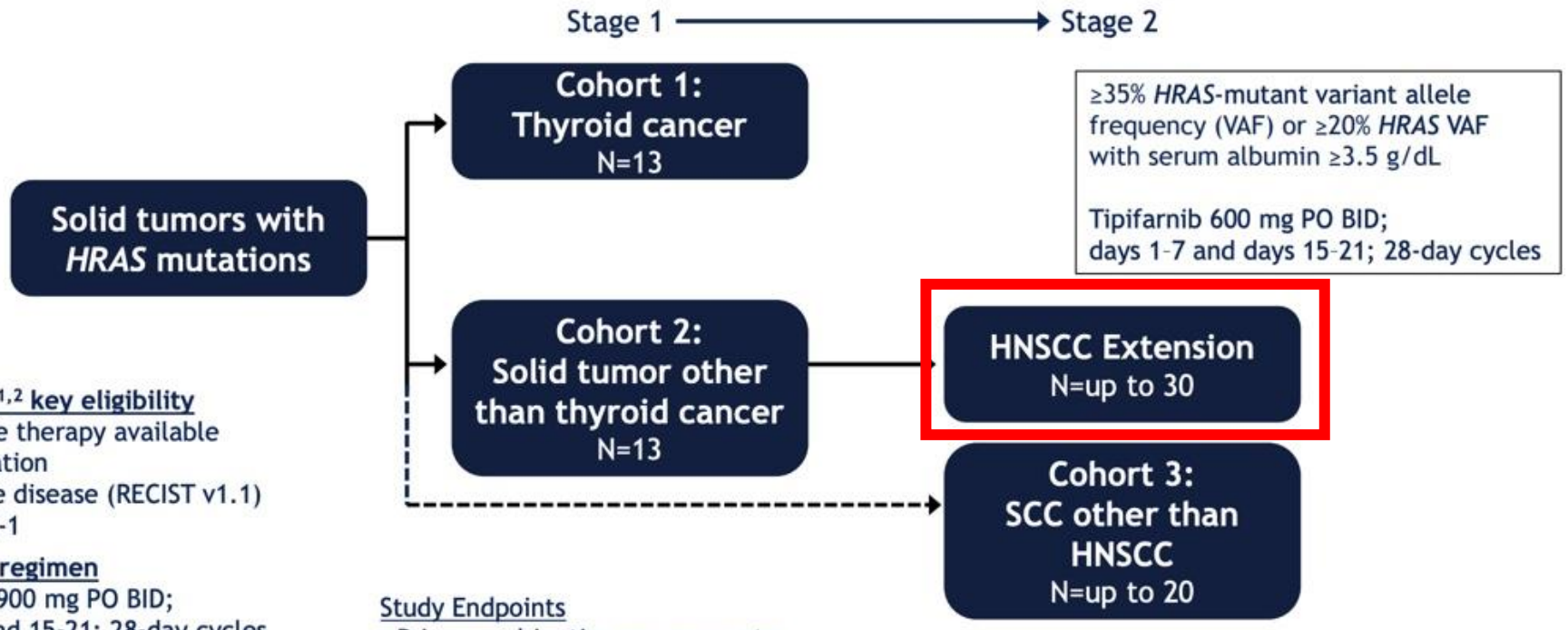

KO-TIP-001[1,2] key eligibility
- No curative therapy available
- *HRAS* mutation
- Measurable disease (RECIST v1.1)
- EGOG PS 0-1

Initial dose regimen
- Tipifarnib 900 mg PO BID; days 1-7 and 15-21; 28-day cycles

Study Endpoints
- Primary: objective response rate
- Secondary: safety/tolerability
- Exploratory endpoint: progression-free survival, duration of response

NCT02383927, KO-TIP-001. 2. Ho AL, et al. Ann Oncol. 2018;29(suppl 8):mdy287.002. https://doi.org/10.1093/annonc/mdy287.002

Tipifarnib: KO-TIP-001 trial

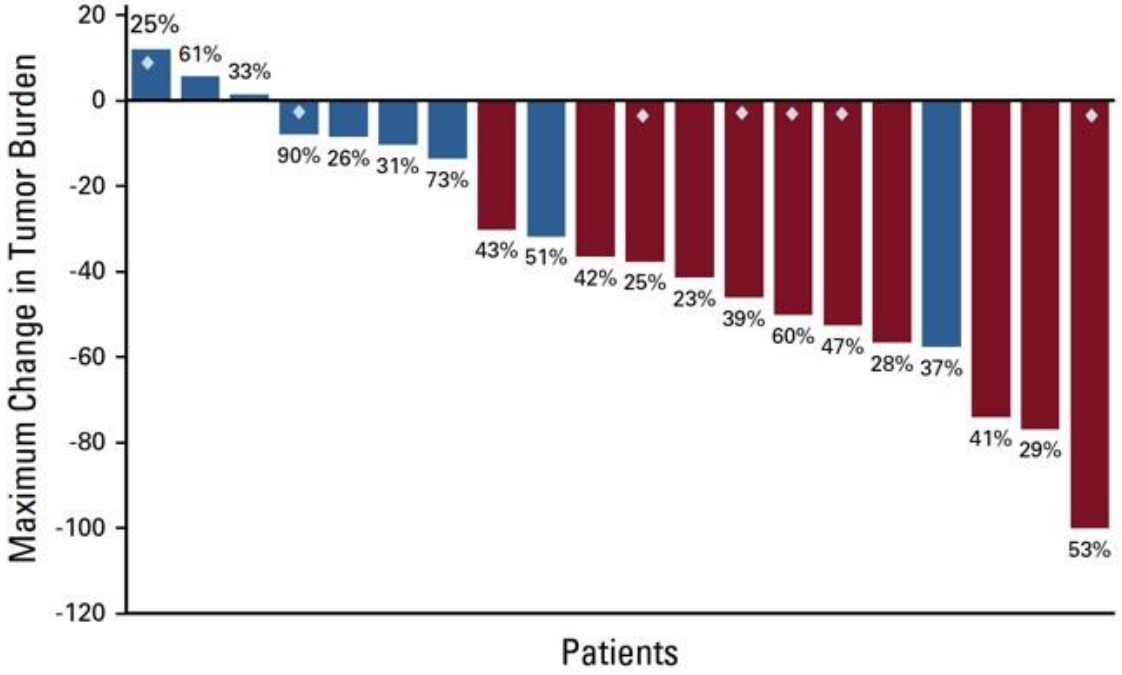

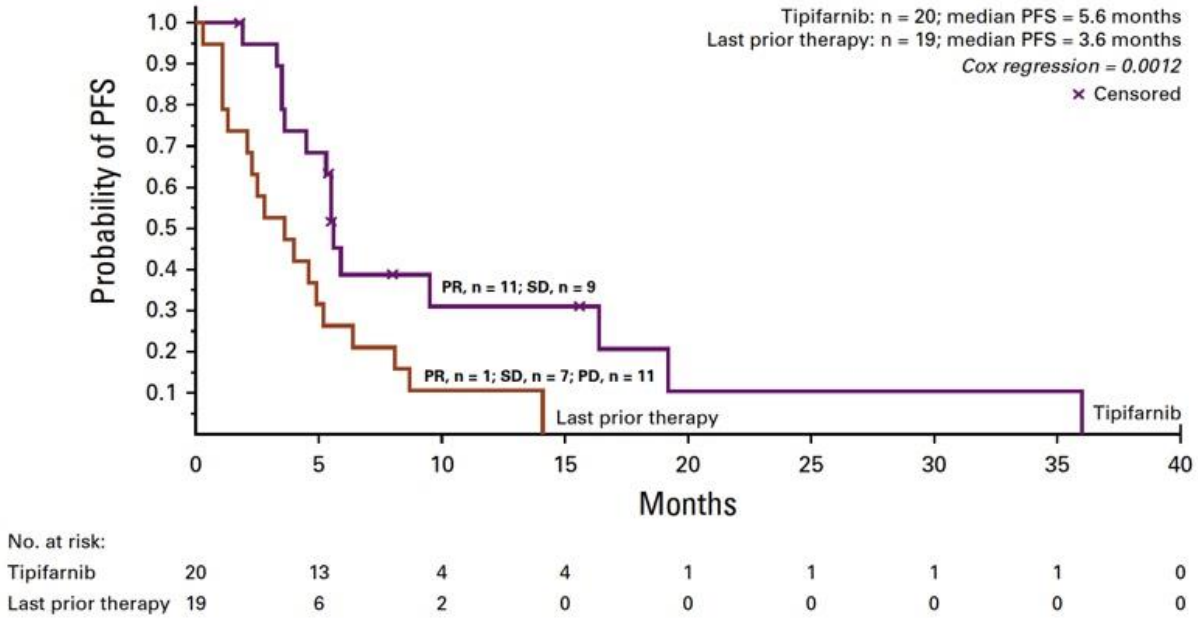

Cohorte CyC HRASmt VAF≥20%
N = 20
ORR 55.0 (31.5 to 76.9)

Cohorte CyC HRASmt VAF≥20%
PFS 5.6 (3.6 to 16.4) meses

Ho AL, et al. J Clin Oncol. 2021 Oct 1;39(28):3192. PMID: 33750196; PMCID: PMC8189627.

Tipifarnib: KO-TIP-001 trial

Evento adverso grado ≥ 3	N=30 N (%)
Anemia	11 (37)
Neutropenia	3 (10)
Linfopenia	4 (13)
Leucopenia	3 (10)
Hipercalcemia	3 (10)
Hipopotasemia	3 (10)
Hipofosfatemia	3 (10)
Neumonía	3 (10)
Nauseas	3 (10)

Dosis inicial 900mg/12h D1-7 y D15-21 cada 28 días

↓

600mg/12h D1-7 y D15-21 cada 28 días

Ho AL, et al. J Clin Oncol. 2021 Oct 1;39(28):3192. PMID: 33750196; PMCID: PMC8189627.

Tipifarnib: Tumores de glándula salival

Efficacy Outcomes	N=12[a]
ORR, % (n)	
Partial response	8.3 (1)
Stable disease	58.3 (7)
Progression-free survival, months	7.0 (95% CI: 5.9, 10.1)
Overall survival, months	18.0 (95% CI: 9.6, 22.4)

[a]Twelve of 13 (92%) patients were evaluable using RECIST v1.1 criteria.

Histology	n
Salivary duct carcinoma	4
Myoepithelial-epithelial carcinoma	4
Mucoepidermoid carcinoma	1
Acinic cell carcinoma	1
Oncocytic carcinoma	1
Adenocarcinoma	1
Carcinoma ex pleomorphic adenoma	1

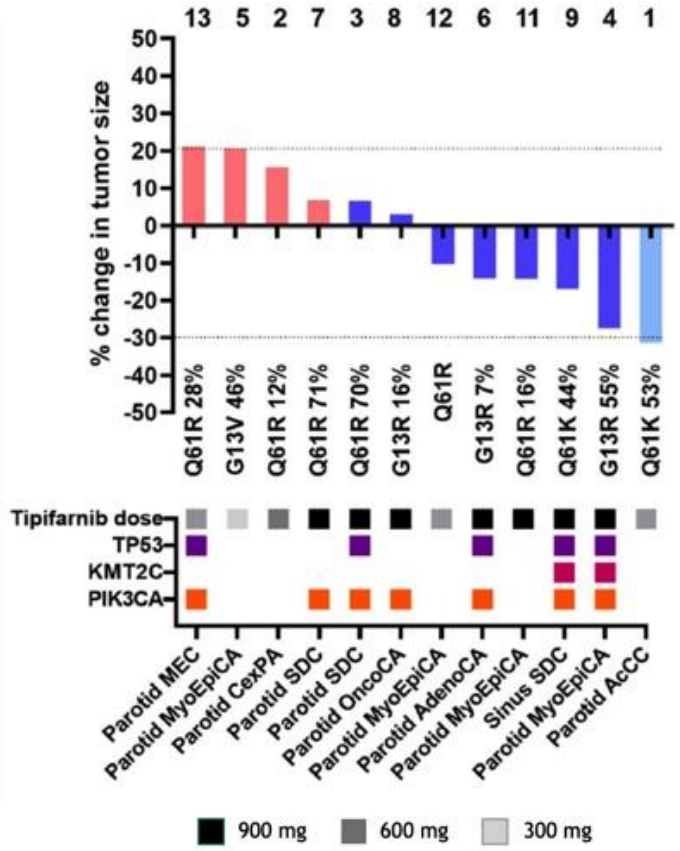

Ho AL, Hanna GJ, Scholz CR, et al. Preliminary activity of tipifarnib in tumors of the head and neck, salivary gland and urothelial tract with HRAS mutations. *J Clin Oncol*. 2020;38(suppl 15):6504. doi:10.1200/ JCO.2020.38.15_suppl.6504

Tipifarnib: Tumores uroteliales

N = 21
ORR: 24% (95% CI: 6%, 42%)
PFS 4.7 (95% CI: 2.5, 5.6)

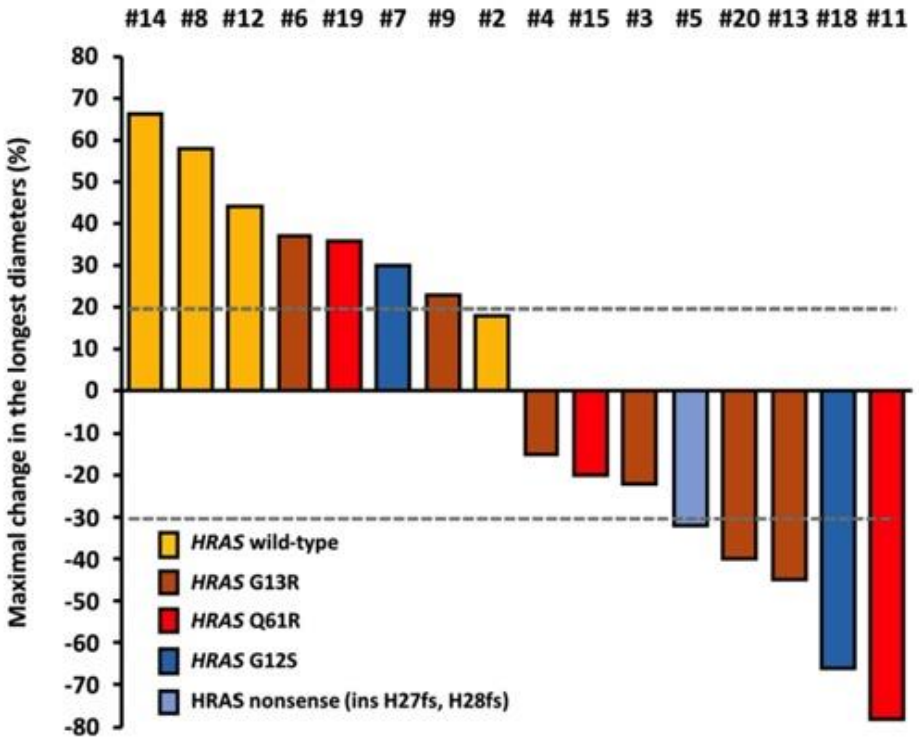

Kim H, et al. 2020 Annual ASCO Meeting. Abstract #5086

Tipifarnib

Ensayo	Fase	
KO-TIP-001; NCT02383927)	II	Tumores sólidos HRAS mt
KO-TIP-007; NCT03719690	II	Tumores ORL HRAS mt
IST-01; NCT02535650)	II	Carcinoma urotelial HRAS mt

Conclusiones y direcciones futuras

- HRAS es un oncogén susceptible de ser tratado con terapia dirigida.
- La activación de HRAS depende exclusivamente de la de la farnesilación postraduccional, que permite su localización en la membrana, lo cual es necesario para la activación de la señalización descendente.
- Tipifarnib ha demostrado actividad antitumoral en tumores ORL recurrentes/metastásicos que han progresado a terapias previas como quimioterapia, inmunoterapia y/o cetuximab.
- Otros tumores sólidos con HRAS mt (tumores uroteliales, glándula salival) también podrían beneficiarse del tratamiento con tipifarnib.
- Está por determinar posibles biomarcadores predictivos de respuesta.
- El estudio de los mecanismos de resistencia a tipifarnib podría plantear estrategias de combinación/secuenciación con otros fármacos.